**Ana Carine Ferraz Rameiro**

# Avaliação comparativa entre o uso do laser de Nd:YAG ou cirurgia convencional em lesões compatíveis com granuloma piogênico

Recife – PE

2016

**Ana Carine Ferraz Rameiro**

# Avaliação comparativa entre o uso do laser de Nd:YAG ou cirurgia convencional em lesões compatíveis com granuloma piogênico

Dissertação apresentada ao Colegiado do Programa de Pós-Graduação em Odontologia do Centro de Ciências da Saúde da Universidade Federal de Pernambuco, como requisito parcial para obtenção do grau de Mestre em Odontologia com área de concentração em Clínica Integrada.

**Orientador:** Prof. Dr. Jair Carneiro Leão

**Co-Orientadores:** Prof. Dra. Alessandra de Albuquerque Tavares Carvalho e Dr. Igor Henrique Morais Silva

Recife– PE

2016

Catalogação na Fonte
Bibliotecária: Mônica Uchôa, CRB4-1010

R171a Rameiro, Ana Carine Ferraz.
Avaliação comparativa entre o uso do laser de Nd: YAG ou cirurgia convencional em lesões compatíveis com granuloma piogênico / Ana Carine Ferraz Rameiro. – 2017.
89 f.: il.; tab.; gráf.; 30 cm.

Orientador: Jair Carneiro Leão.
Dissertação (Mestrado) – Universidade Federal de Pernambuco, CCS. Pós-graduação em Odontologia. Recife, 2017

Inclui referências, apêndices e anexos.

1. Laser de Nd YAG. 2. Cirurgia oral. 3. Granuloma piogênico. I. Leão, Jair Carneiro (Orientador). II. Titulo.

617.6 CDD (22.ed.) UFPE (CCS2017-113)

Aprovado em 22 de fevereiro de 2017

# " AVALIAÇÃO COMPARATIVA ENTRE O USO DO LASER DE Nd: YAG OU CIRURGIA CONVENCIONAL EM LESÕES COMPATÍVEIS COM GRANULOMA PIOGÊNICO"

**ORIENTADOR** : Prof. Dr . JAIR CARNEIRO LEÃO

## Banca Examinadora:

**3º**_____

**Prof. Dr. ANDERSON STEVENS LEONIDAS GOMES**
**(Examinador Interno)**
**Universidade Federal de Pernambuco**

**2º**_____

**Prof. Dr. LUIZ ALCINO MONTEIRO GUEIROS**
**(Examinador Externo)**
**Universidade Federal de Pernambuco**

**1º**_____

**Prof. Dr. IGOR HENRIQUE MORAIS E SILVA**
**(Examinador Externo)**
**UNINASSAU**

**RESUMO**

O Granuloma piogênico (GP) é uma proliferação de tecido conjuntivo a um estímulo ou lesão, geralmente solitária, séssil benigna apresentando-se como crescimento hemorrágico. O laser de Nd:YAG (λ=1.064 nm) é uma importante ferramenta de tratamento cirúrgico dos tecidos moles bucais, principalmente lesões vasculares. O objetivo deste trabalho foi avaliar à exérese de lesões diagnosticadas como granuloma piogênico através da técnica convencional em comparação com o laser de Nd: YAG (λ=1.064 nm) com base em parâmetros clínicos pré, trans e pós- cirúrgicos. Neste trabalho foram incluídos 30 pacientes, 15 deles submetidos à exéreses de lesões de granuloma piogênico pelo uso do Laser de Nd:YAG (λ=1.064 nm) (G1) e os demais pela técnica convencional (G2). Os dados foram avaliados com um nível de significância de 5% ($p<0,05$). No grupo submetido ao laser de Nd:YAG (λ=1.064 nm) observou-se uma diferença estatisticamente significante entre os pacientes quanto ao tempo médio gasto para a realização dos procedimentos cirúrgicos onde uso do laser reduziu o tempo em cerca de 3 minutos ($p<0,001$), houve uma menor ocorrência de sangramento durante a cirurgia ($p<0,001$) e uma reduzida necessidade de sutura. Os pacientes tratados através do método convencional relataram menor sensação de medo antes da cirurgia ($p<0,001$), necessitaram de uma menor quantidade de tubetes para anestesia infiltrativa ($p<0,001$). Com relação à dor sentida pelos pacientes no período pós-operatório foi observado que em ambos os grupos, passados quinze dias da cirurgia, não houve relato de dor moderada ou severa entre os pacientes. Os resultados apresentados são indicativos da superioridade do uso do laser de alta potência Nd:YAG (λ=1.064 nm) em cirurgias na cavidade oral.

**Palavras-chave:** Lasers de Nd-YAG. Cirurgia oral. Granuloma piogênico

**ABSTRACT**

Piogenic Granuloma (GP) is a proliferation of connective tissue to a stimulus or lesion, usually solitary, benign sessile presenting as hemorrhagic growth. The Nd: YAG laser (λ = 1064 nm) is an important tool for the surgical treatment of oral soft tissues, mainly vascular lesions. The objective of this study was to evaluate the exertion of lesions diagnosed as pyogenic granuloma by the conventional technique in comparison with the Nd: YAG laser (λ = 1064 nm) based on pre, trans and post-surgical clinical parameters. In this study 30 patients were included, 15 of them submitted to exogenous lesions of granuloma pyogenic by the use of Nd: YAG laser technique (λ = 1064 nm) (G1) and the others by the conventional technique (G2). The data were evaluated with a significance level of 5% ($p < 0.05$). In the group submitted to Nd: YAG laser (λ = 1064 nm), a statistically significant difference was observed among patients regarding the average time spent performing the surgical procedures where laser use reduced the time in about 3 minutes ($p < 0.001$), there was a lower occurrence of bleeding during surgery ($p < 0.001$) and a reduced need for suturing. Patients treated using the conventional method reported a lower sensation of fear of fear before surgery ($p < 0.001$), requiring a smaller number of tubes for infiltrative anesthesia ($p < 0.001$). Regarding the pain felt by the patients in the postoperative period, it was observed that in both groups, after fifteen days of surgery, there was no report of moderate or severe pain among the patients. The results presented are indicative of the superiority of the use of the high power laser Nd: YAG (λ = 1,064 nm) in surgeries in the oral cavity.

**Keywords:** Nd-YAG lasers. Oral surgery. Piogenic Granuloma.

## LISTA DE ILUSTRAÇÕES

**Tabela 1.** Parâmetros pré-operatórios para caracterização dos aspectos cirúrgicos da população do estudo segundo os grupos submetidos às exéreses das lesões diagnosticadas como granuloma piogênicos. 33

**Tabela 2.** Avaliação trans e pós-cirúrgica segundo os grupos submetidos às exéreses de lesões diagnosticadas como granuloma piogênico. 36

**Figura 1.** Imagem de paciente submetido ao tratamento de Granuloma Piogênico (GP) através da técnica de laser Nd:YAG. A- Visualização da lesão; B- 7 dias após o procedimento e C-15 dias após o procedimento. 34

**Gráfico 1.** Avaliação da dor em pacientes submetidos ao tratamento de granuloma piogênicos, nos períodos de 1 hora, 7 dias e 15 dias após a cirurgia. G1- Grupo 1 (Tratamento com cirurgia a laser Nd:YAG - λ=1.064 nm) e G2- Grupo 2 (Tratamento com cirurgia convencional) 37

## LISTA DE SIGLAS E ABREVIATURAS

| | |
|---|---|
| **$CO_2$** | Dióxido de Carbono |
| **Er,Cr:YSGG** | Erbium-Chromium: Yttrium Scandium Gallium Garnet |
| **EVN** | Escala Visual Numérica |
| **FDA** | Food and Drug Administration |
| **FOP** | Fibroma ossificante periférico |
| **GP** | Granuloma piogênico |
| **HFI** | Hiperplasia fibrosa inflamatória |
| **HILT** | Hight Intensity Laser Treatment |
| **LILT** | Low Intensity Level Treatment |
| **LPCG** | Lesão periférica de células gigantes |
| **Nd:YAG** | Neodymium: Yttrium Aluminium Garnet |
| **PPNN** | Processos proliferativos não-neoplásicos |
| **TCLE** | Termo de Consentimento Livre e Esclarecido |

**UNIVERSIDADE FEDERAL DE PERNAMBUCO**

**Reitor**

*Prof. Dr. Anísio Brasileiro de Freitas Dourado*

**Vice-Reitor**

*Profa. Dra. Florisbela de Arruda Camara e Siqueira Campos*

**Pró-Reitor para Assuntos de Pesquisa e Pós-Graduação**

*Prof. Dr. Ernani Rodrigues de Carvalho Neto*

**Diretor do Centro de Ciências da Saúde**

*Prof. Dr. Nicodemos Teles de Pontes Filho*

**Coordenador do programa de Pós-graduação em Odontologia**

Profa. Dra. Alessandra Albuquqerque Tavares Carvalho

**Colegiado do programa de Pós-graduação em odontologia**

**MESTRADO EM CLÍNICA ODONTOLÓGICA INTEGRADA**

**Membros do Corpo Permanente**

Profa. Dra. Alessandra Albuquerque Tavares Carvalho

Profa. Dra. Andrea Cruz Camara Profa.

Dra. Andrea dos Anjos Pontual Prof. Dr.

Arnaldo de França Caldas Júnior

Prof. Dr. Anderson Stevens Leônidas Gomes

Profa. Dra. Bruna de Carvalho Farias Vajgel

Prof. Dr. Carlos Menezes Aguiar

Prof. Dr. Danyel Elias da Cruz Perez

Profa. Dra. Flávia Maria de Moraes Ramos Perez

Prof. Dr. Gustavo Pina Godoy

Prof. Dr. Jair Carneiro Leão

Profa. Dra. Jurema Freire Lisboa de Castro

Prof. Dr. Luiz Alcino Monteiro Gueiros

Profa. Dra. Maria Luiza dos Anjos Pontual

Profa. Dra. Renata Cimões Jovino Silveira

**COLABORADORES**

Profa. Dra. Lúcia Carneiro de Souza Beatrice

**SECRETARIA**

Oziclere Sena de Araújo

*Dedico esta dissertação a minha família, pelo incentivo para ingresso no mestrado. Sua força e os ensinamentos de perseverança me ajudaram a vencer mais esta etapa da minha vida.*

## AGRADECIMENTOS

À Deus, com a sua infinita bondade, pelas oportunidades concedidas e por tudo que me permitiu realizar, abrindo portas e dando-me forças para persistir na minha caminhada;

À Universidade Federal de Pernambuco (UFPE) pela acolhida e possibilidade de novas descobertas;

À CAPES pelo auxílio e suporte financeiro, fundamentais para a realização desta pesquisa;

Ao meu orientador, Dr. Jair Carneiro Leão, exemplo na docência e na pesquisa, pela oportunidade de ser sua orientanda, disponibilidade e ensinamentos transmitidos;

A minha co-orientadora Dra. Alessandra de Albuquerque Tavares Carvalho pelo empenho dedicado à elaboração dessa pesquisa;

Ao professor Igor Morais, pela valiosa contribuição na pesquisa através da transmissão de conhecimentos técnicos e científicos;

Aos professores do curso de Pós-Graduação em Odontologia da Universidade Federal de Pernambuco (UFPE) pelo aprendizado adquirido ao longo desses anos e por nos aprimorarem como pesquisadores;

Ao meu pai (in memoriam) José Sampaio Rameiro, que sempre me incentivou à busca do conhecimento.

A minha família, em especial Ironilde Rameiro e Ana Raquel Rameiro pelo carinho, torcida e incentivo diário;

Ao meu marido Oberdan Ribeiro, pelo apoio incondicional em todos os momentos dessa jornada;

À Thays Canuto, Janaina Xavier e Kelly Varela, pela amizade, presente que ganhei do mestrado, obrigada pelo auxílio e momentos de alegria compartilhados;

As minhas flores Aline Pimentel, Amanda Carvalho, Cecylia Oliveira e Lorraine Alves, que me apoiaram em todos os momentos.

Aos pacientes do ambulatório de Estomatologia da UFPE, que nos ensinam todos os dias e são a razão maior da existência desse trabalho e

Aos funcionários da pós-graduação em Odontologia da Universidade Federal de Pernambuco (UFPE) pelo apoio constante.

**SUMÁRIO**

**1. PREÂMBULO ..... 13**

**2. INTRODUÇÃO ..... 15**

**2.1. Cirurgia oral com laser ..... 16**

**2.2. Aplicações do Laser na Odontologia ..... 17**

**2.3. Objetivos: Geral e Específicos ..... 19**

2.3.1. Objetivo Geral ..... 19

2.3.2. Objetivos Específicos ..... 19

**3. METODOLOGIA ..... 20**

**3.1. Desenho do estudo e amostra ..... 20**

**3.2. População estudada ..... 20**

**3.3. Critérios de inclusão ..... 20**

**3.4. Critérios de Exclusão ..... 20**

**3.5. Coleta de Dados ..... 20**

**3.6. Considerações Éticas ..... 21**

**3.7. Procedimento Cirúrgico ..... 22**

**3.8. Análise Estatística ..... 22**

**4. RESULTADOS ..... 23**

**4.1 Artigo científico em português - Avaliação comparativa entre o uso do laser de nd:yag ou cirurgia convencional no tratamento de granuloma piogênico ..... 24**

**4.2 Artigo científico em inglês - Comparative evaluation between the use of nd:yag laser or conventional surgery in the treatment of piogenic granuloma 41**

**5. CONCLUSÃO… ..... 57**

**REFERÊNCIAS ..... 58**

**APÊNDICES ..... 65**

**APÊNDICE A - AVALIAÇÃO PRÉ-OPERATÓRIA ..... 66**

**APÊNDICE B - AVALIAÇÃO TRANS E PÓS-OPERATÓRIA.....67**

**APÊNDICE C - TERMO DE CONSENTIMENTO LIVRE E ESCLARECIDO ….....68**

**APÊNDICE D - TERMO DE CONSENTIMENTO LIVRE E ESCLARECIDO .....70**

**APÊNDICE E - TERMO DE CONSENTIMENTO LIVRE E ESCLARECIDO .....72**

**APÊNDICE F - TERMO DE CONSENTIMENTO LIVRE E ESCLARECIDO .....74**

**APÊNDICE G - TERMO DE CONSENTIMENTO LIVRE E ESCLARECIDO.....76**

**APÊNDICE H - TERMO DE CONSENTIMENTO LIVRE E ESCLARECIDO.....78**

**ANEXOS .....80**

**ANEXO A – Parecer do Comitê de Ética em Pesquisa da UFPE .....81**

**ANEXO B – Normas de submissão do artigo científico.....83**

## 1. PREÂMBULO

O Granuloma piogênico é uma lesão benigna mucocutânea relativamente comum. O sítio intraoral mais comum é a margem gengival, mas as lesões têm sido relatadas em palato, mucosa oral, língua e lábios. Locais extra-orais geralmente envolvem a pele do rosto, pescoço, membros superiores e inferiores, e membrana mucosa do nariz e pálpebras. Embora o granuloma piogênico possa aparecer em qualquer idade, acometem em 60% dos casos as idades entre 10 e 40 anos, havendo picos de incidência durante a terceira década de vida além do que as mulheres são duas vezes mais susceptíveis de serem afetadas, sendo mais comum em crianças e adultos jovens [1].

A lesão apresenta-se como um crescimento não neoplásico, sendo a terapia excisional o tratamento de escolha, mas algumas abordagens alternativas, tais como a criocirurgia, a excisão por laser Nd: YAG, a injeção de corticosteróide ou etanol, e a escleroterapia com sulfato tetradecilo de sódio têm sido relatados também como eficazes [2].

A exérese da lesão pode ser efetuada de modo convencional com bisturi, com bisturi elétrico ou por meio de lasers cirúrgicos. A utilização dos lasers de alta potência em cirurgias orais parece melhorar o prognóstico por promover benefícios como desinfecção do campo operatório, precisão na exérese tecidual, dano mínimo aos tecidos adjacentes, efeito hemostático, redução da dor e edema e conseqüente promoção de maior conforto pós-operatório [3, 4].

Há vários tipos de lasers, que, de acordo com suas propriedades como comprimento de onda, potência, freqüência, entre outras, promovem interações teciduais distintas [5]. Desta forma, é conhecida a afinidade entre o laser de $CO_2$ e tecidos com elevada concentração de água, assim como entre o laser de Nd:YAG e pigmentos como hemoglobina e melanina [6].

O laser de Nd: YAG tem sido utlizado em diversas áreas como gastroenterologia, ginecologia e dermatologia por ser um excelente instrumento coagulador produzindo um campo cirúrgico seco e com melhor visualização. Na Odontologia seu uso é bastante indicado em tecidos moles, característicos por serem altamente vascularizados, além disso permite uma melhor adaptação as

curvaturas e dobras dentro dos contornos dos tecidos; esterilização superficial do tecido reduzindo infecções pós-operatórias, diminuição do inchaço e edema, diminuição da dor e aumento da aceitação do paciente [7, 8]. O laser de Nd:YAG opera em um comprimento de onda de 1.064nm e vem sendo largamente aplicado com sucesso em diversos procedimentos como gengivectomias, biópsias incisionais e excisionais, frenectomias e tratamento de úlceras; oferecendo um ótimo padrão hemostático e pós-operatório previsível [9, 10].

Os estudos que buscam determinar a eficiência dos métodos de tratamento de lesões orais com o uso de lasers são escassos. Diante deste cenário justifica-se a realização deste trabalho buscando observar aspectos pré, trans e pós-operatorio de pacientes submetidos a remoção de lesões compatíveis com Granuloma Piogênico, com a técnica convencional ou com laser de Nd:YAG. Os resultados obtidos estão dispostos na forma de artigo científico.

## 2. INTRODUÇÃO

O granuloma piogênico (GP) possui diversos sinônimos como epúlide vascular, tumor vascular benigno, granuloma telangectásico, granuloma angiomatoso, doença de Crocker e Hartzells e granuloma hemangiomatoso [11]. Diversos autores afirmam que o termo piogênico é inadequado, pois não há a formação de pus na lesão [12].

O GP predominantemente acomete mulheres grávidas ou na menarca devido às mudanças hormonais neste período, sendo assim comumente denominado *Granuloma gravidarum* ou gravídico, epúlide ou tumor gestacional [11, 13]. Durante a gestação o GP ocorre normalmente no 2º ou 3º trimestres, com grande tendência a involuir após o parto [14]. O aumento dos níveis de progesterona e estrógeno produz dilatação e proliferação microvascular gengival e destruição de mastócitos, resultando em aumento da liberação de substâncias vasoativas no tecido adjacente, induzindo a formação do granuloma [15]. O GP pode ser muito agressivo em crianças, de rápido crescimento e provocar reabsorção óssea, interferindo na erupção dentária e além de induzir alterações dentoalveolares [16]. Além de fatores traumáticos e alterações hormonais outros estímulos podem desencadear a formação do GP como resposta a certos tipos de drogas. [17].

O GP é uma proliferação de tecido conjuntivo a um estímulo ou lesão, geralmente solitária, séssil benigna ou uma proliferação vascular pedunculada de pele e membranas mucosas, apresentando-se como crescimento hemorrágico [17, 18]. Pode atingir a mucosa bucal, palato, língua, lábios e áreas edêntulas, porém em 75% dos casos localiza-se na gengiva [19, 20]. Seu tamanho varia de poucos milímetros a alguns centímetros e, quando atinge grandes dimensões, pode interferir na fisiologia da boca [12].

As lesões causadas pelo GP apresentam superfície lisa ou lobulada, e quando exposta a irritação traumática torna-se ulcerada. A cor pode variar de rosa a vermelho ou roxo e o diagnóstico da lesão é principalmente por via histopatológica [21]. A análise microscópica do GP revela tecido de granulação, altamente vascular, contendo numerosos neovasos e vasos sanguíneos. A superfície é normalmente ulcerada e caracterizada pela presença de uma membrana fibrinopurulenta espessa. Observa-se uma maior prevalência de neutrófilos próximos à superfície ulcerada,

enquanto células da inflamação crônica são encontradas na profundidade da lesão. É evidente a presença de um infiltrado celular inflamatório misto constituído por neutrófilos, plasmócitos e linfócitos [22].

O principal tratamento das lesões causadas pelo GP é a excisão cirúrgica associada a remoção dos fatores irritativos locais, como a terapia periodontal básica (sessões de raspagem, alisamento e polimento corono-radiculares e orientação da higiene bucal) [2, 11, 14]. Apesar disso, podem haver complicações como sangramento trans-operatório e infecção pós-operatória prejudicando o processo de cicatrização da ferida. Outras modalidades de tratamento foram utilizadas anteriormente como, por exemplo, a criocirurgia, administração intralesional de agentes esclerosantes (corticosteroide, etanol ou Tetradecil sulfato), radioterapia e embolização com bobina de aço, pérolas de silicone ou cianoacrilato [2].

Vescovi et al., (2010) [23] realizaram um amplo estudo dos efeitos do uso de laser de Nd:YAG no diagnóstico histológico. Um total de 26 lesões foram submetidas à remoção cirúrgica e análise histológica, das quais 15 foram removidas com o uso do laser e 11 através do método convencional com lâmina de bisturi. Os autores observaram que independentemente da técnica utilizada não houve interferência no resultado do exame histológico. O desenvolvimento tecnológico utilizando lasers têm se mostrado uma alternativa eficiente de remoção de lesões orais de forma menos agressiva e com melhor recuperação pós-operatória.

## 2.1. Cirurgia oral com laser

*O Laser (Light amplification by stimulated emission of radiation* -amplificação de luz por emissão estimulada de radiação)é uma radiação eletromagnética com características próprias que a diferem de uma luz comum por possuir um único comprimento de onda, com suas ondas propagando-se coerentemente no espaço e no tempo, carregando de forma colimada e direcional altas concentrações de energia [24].

A radiação *laser* interage com a matéria viva por meio dos processos ópticos de reflexão, transmissão, espalhamento e absorção. Ao incidir no tecido biológico,

parte da luz não penetra, sendo refletida. A porção de luz que penetra no tecido será dividida em uma parte que será absorvida, outra parte que será espalhada e ainda outra que será transmitida [25].

Os *lasers* podem ser classificados de forma geral em: (1) *lasers* de alta potência ou *lasers* cirúrgicos ou HILT (*High intensity laser treatment*), que possuem, por exemplo, indicações cirúrgicas (corte, coagulação, cauterização) e efeitos de ablação (preparos cavitários odontológicos, prevenção); e (2) *lasers* de baixa potência ou *lasers* terapêuticos ou LILT (*Low intensity laser therapy*), muito utilizados para fins terapêuticos e bioestimuladores, agindo principalmente como aceleradores em processos cicatriciais [24, 26].

Os *lasers* de alta potência atuam em um nível de intensidade muito alto de energia que tem a capacidade de causar danos térmicos ultrapassando o limiar de sobrevivência da célula ou seja, leva a uma lise e consequentemente à morte celular [26]. O efeito dos l*asers* de alta potência no tecido-alvo pode ser dividida em fototérmica (coagula, carboniza e vaporiza), fotomecanicoacústica (corta com precisão), fotoablativa (destrói por disrrupção) e fotoionizante (quebra a ligação do DNA) [27]. As vantagens do uso do laser são descritas em diversos estudos, no entanto o mau uso do equipamento podem ocorrer devido à utilização de baixas ou altas doses, a erro de diagnóstico, a número insuficiente de sessões ou à falta de padronização da frequência de aplicações [28].

## 2.2. Aplicações do Laser na Odontologia

A utilização do laser na área médica é uma excelente alternativa aos métodos convencionais por ser um método menos invasivo além de minimizar a dor e o desconforto durante e após as intervenções cirúrgicas. Na odontologia apresenta efeitos benéficos para os tecidos irradiados, como ativação da microcirculação, produção de novos capilares, efeitos anti-inflamatórios e analgésicos, além de estímulo ao crescimento e à regeneração celular.

A técnica convencional das cirurgias de tecidos moles orais, utilizando bisturi para a excisão das lesões, cria uma grande ferida após a incisão, muitas vezes com sangramento abundante, e sempre exigindo suturas [29]. No pós-operatório os pacientes geralmente sentem desconforto devido as suturas, onde as quais, mesmo após sua remoção, prejudicam a cicatrização da ferida além de causarem sensação dolorosa [30].

O uso dos lasers, com diferentes comprimentos de onda, foram introduzidos na Odontologia há mais de quatro décadas e desde então tem havido investigações para avaliar as vantagens ou desvantagens dos lasers para os procedimentos orais, principalmente em tecidos moles. O laser pode ser utilizado isoladamente ou como coadjuvante em tratamentos convencionais.

Os principais lasers de alta potência indicados para odontologia são o Nd:YAG ($\lambda$=1.064 nm) e $CO_2$ ($\lambda$=9.300 nm, 9.600 nm, 10.300 nm e 10.600 nm), em tecidos moles, Er:YAG ($\lambda$=2.940 nm) e Er.Cr:YSGG ($\lambda$=2.780 nm) para tecidos duros. A forma como o laser interage com os tecidos é um aspecto fundamental para a escolha do melhor equipamento de acordo com o problema a ser tratado como, por exemplo, a afinidade do laser de de CO2 com tecidos com altas concentrações de água enquanto que os lasers de Argônio e o Nd:YAG apresentam um melhor resultado em tecidos pigmentados, vascularizados e necróticos [31].

Atualmente os lasers têm sido utilizados em diversos procedimentos como preparos cavitários, periodontia, redução bacteriana em condutos radiculares, bioestimulação de tecidos moles, condicionamento de esmalte, gengivectomias; gengivoplastias; ulectomias; aumento de coroa clínica; acesso a implantes; incisão para drenagem de abscessos bucais, dentre outros [31-33].

Vários dispositivos a laser foram utilizados com sucesso para tratar o Granuloma Piogênico como o Nd: YAG (Neodymiumdoped yttrium aluminium garnet) [34], laser de dióxido de carbono [35], o (Er:YAG) (Erbium-doped yttrium aluminum garnet) [36] e o laser de diodo [37]. Truschnegg et al., (2016) [38] avaliou a remoção de GP relacionado a implantes dentários com laser de $CO_2$ e não observou complicações durante e após a cirurgia. Além disso, radiografia panorâmica tomada

um ano após a excisão não mostrou perda óssea vertical nem alteração da osseointegração do implante.

## 2.3. Objetivos: Geral e Específicos

### 2.3.1. Objetivo Geral

Avaliar a percepção dos pacientes submetidos ao tratamento de lesões diagnosticadas como granuloma piogênico tratadas com a técnica convencional e com laser de Nd:YAG ($\lambda$=1.064 nm) no período de abril de 2016 a outubro de 2016, no ambulatório da clínica de estomatologia da UFPE.

### 2.3.2. Objetivos Específicos

Estabelecer alguns parâmetros comparativos quanto ao tratamento do granuloma piogênico com o laser de Nd:YAG ($\lambda$=1.064 nm) e a técnica cirúrgica convencional com bisturi a frio, com relação a(o):

- Idade dos pacientes;
- Localização da lesão;
- Tamanho da lesão;
- Grau de medo no pré-operatório;
- Tempo cirúrgico total;
- Ocorrência de sangramento durante a cirurgia;
- Quantidade de tubetes utilizados na anestesia infiltrativa;
- Necessidade de suturas;
- Necessidade do uso de analgésicos no pós-operatório;
- Tempo de uso de analgésicos;
- Ocorrência de infeccção no pós-cirúrgico.

# 3. METODOLOGIA

## 3.1. Desenho do estudo e amostra

Foi realizado um ensaio clínico aberto com o propósito de comparar resultados pré, trans e pós-cirúrgicos de pacientes submetidos à exérese de granulomas piogênico com laser de Nd:YAG ($\lambda$=1.064 nm) e cirurgia convencional.

## 3.2. População estudada

Foi avaliado uma amostra de 30 pacientes oriundos do ambulatório da clínica de estomatologia da UFPE, com indicação de remoção cirúrgica de lesão compatível com granuloma piogênico atendidos durante o período de janeiro/2016 a dezembro/2016. Os pacientes foram divididos em dois grupos de acordo com o tratamento realizado: GRUPO 1 (G1) – exérese da lesão com laser de Nd:YAG e GRUPO 2 (G2) – exérese da lesão através da técnica convencional .

## 3.3. Critérios de inclusão

Foram incluídos na pesquisa os pacientes com lesões em cavidade oral compatíveis clinicamente com granuloma piogênico, sem contra-indicação sistêmica à cirurgia.

## 3.4. Critérios de Exclusão

Foram excluídos, durante a triagem, os pacientes em tratamento com anti-microbianos, analgésicos ou anti-inflamatórios, com história de qualquer tipo de cirurgia bucal há menos de 30 dias, com lesões orais sintomáticas de qualquer natureza e aqueles que não concordarem em participar da pesquisa.

## 3.5. Coleta de Dados

Todos os dados foram registrados em ficha própria (APÊNDICES 1 e 2). Na avaliação pré-operatória dos pacientes foi considerada o perfil sócio-demográfico,

indicação clínica, modalidade terapêutica, localização da lesão, técnica operatória, etiologia, tempo de aparecimento da lesão, coloração, tipo de inserção, consistência, tipo de superfície, presença de sintomatologia dolorosa, tamanho da lesão e o grau de medo para o tratamento. Este último, avaliado através de uma escala visual numérica (EVN) (CORRÊA et al., 2005) graduada da esquerda para a direita em valores unitários de 0 (ausência de medo) até 10 (medo intenso).

A avaliação trans-cirúrgica contemplou: quantidade de tubetes anestésicos empregados, sangramento, necessidade de sutura e tempo cirúrgico. Este último foi mensurado a partir do início da incisão, após a anestesia infiltrativa. O sangramento foi classificado empiricamente como sendo: ausente, escasso ou abundante. A análise pós-operatória será realizada pelo pesquisador em três momentos: 1 hora, 7 e 15 dias após a cirurgia. Em cada momento foram avaliados dor, consumo de analgésico e desconforto. Para avaliação da dor e do desconforto durante as funções orais foi aplicada uma EVN graduada da esquerda para a direita em valores unitários de 0 (ausência de dor e sem queixa funcional) até 10 (dor insuportável e severo comprometimento funcional oral). A escala foi classificada em 4 graus de acordo com o resultado: sem queixa (valor igual a 0), leve (valor de 1 a 2), moderado (de 3 a 7) e severo (de 8 a 10).

### 3.6. Considerações Éticas

Todos os pacientes foram convidados a participar deste estudo e esclarecidos sobre a natureza da pesquisa, assinando o TCLE para efeito de aceitação ética (APÊNDICES 3 ou 5). Em caso de menores de 18 anos, o pai, a mãe ou o responsável assinou o TCLE (APÊNDICES 4 ou 6); que inclui o nome do menor. A partir de sua inclusão na pesquisa, o indivíduo selecionado respondeu aos questionários aplicados pelo pesquisador e foi submetido à terapêutica indicada.

Riscos: Os pacientes foram informados de que poderiam sofrer reações adversas relacionadas ao procedimento cirúrgico, tais como: alergia ao anestésico, complicações hemorrágicas, complicações pós-operatórias, riscos de hematomas, e sofrer constrangimentos durante a anamnese ou durante o procedimento de coleta dos dados sócio-demográficos, porém o pesquisador tentará minimizá-los.

Benefícios: Os pacientes foram informados sobre as melhorias na estética facial e otimização da higiene oral.

Os dados foram armazenados, juntamente com os prontuários dos pacientes, na clínica de Estomatologia do Departamento de Odontologia da UFPE, onde a pesquisa foi realizada, por um período de cinco anos. O presente trabalho está registrado no comitê de ética da UFPE sob o numero do *CAE (*52240515*.1.0000.5208)*

### 3.7. Procedimento Cirúrgico

As intervenções cirúrgicas foram realizadas pelo mesmo operador e obedeceram rigorosamente aos princípios cirúrgicos de antissepsia, anestesia local, incisão, hemostasia com gaze, quando necessária, exérese da lesão e síntese (quando indicada). Os passos cirúrgicos referentes à cirurgia pela técnica convencional foram: a) infiltração local com lidocaína 2% associado à epinefrina 1:100.000; b) pinçamento da lesão com uma pinça Halstead; d) incisão em forma de cunha ao redor da lesão com lâmina de bisturi n0 15; e) exérese total da mesma; f) sutura simples com fio seda 4-0.

A cirurgia com laser de Nd:YAG contemplou: a) infiltração local com lidocaína 2% associado à epinefrina 1:100.000; b) pinçamento da lesão com uma pinça Halstead; c) exérese da lesão com laser de Nd:YAG (λ = 1064nm) a partir do equipamento Fotona Fidelis Plus® - Slovenia, nos seguintes parâmetros: 40mJ de energia, frequência de 40Hz, potência de 4W, durante 10 segundos (densidade de potência = 1244,02 W/cm$^2$ e densidade de energia = 12440,28 J/cm$^2$) e modo de operação “short pulse”, com a fibra do laser de 320 µm, em contato com a mucosa oral; d) hemostasia com gaze, quando indicada; e) realização de sutura, quando necessária (fio seda 4-0). Os parâmetros dosimétricos supracitados do laser foram baseados em estudos prévios publicados na literatura.

### 3.8. Análise Estatística

Foi realizada inicialmente uma análise descritiva da população de estudo por meio de distribuição de freqüência para as variáveis categóricas e por meio de média com seu respectivo desvio padrão quando a variável foi quantitativa. Na comparação

entre os grupos foram utilizados os testes t de student quando a comparação foi entre médias, Qui-quadrado de Pearson quando a comparação foi entre percentuais. Na comparação dos diferentes momentos do pós-cirúrgico, foi utilizada como medida de tendência central a mediana e testadas pelo teste não paramétrico de Wilcoxon para amostras pareadas. Na análise dos testes estatísticos se adotou significância de 5 % ($p \leq 0,05$). O software utilizado para a análise foi o software R 3.3.1 [40].

## 4. RESULTADOS

Os resultados deste trabalho serão apresentados na forma de artigo científico o qual será submetido à revista **Clinical Oral Investigations (Anexo 2).**

# ARTIGO CIENTÍFICO EM PORTUGUÊS

# AVALIAÇÃO COMPARATIVA ENTRE O USO DO LASER DE Nd:YAG OU CIRURGIA CONVENCIONAL NO TRATAMENTO DE GRANULOMA PIOGÊNICO

**ANA CARINE F. RAMEIRO[1] • THAIS SAYONARA. R. CANUTO[1] • ALESSANDRA DE ALBUQUERQUE TAVARES CARVALHO[1] • JAIR CARNEIRO LEÃO[1]**

[1]Centro de Ensino e Pesquisa de Laser em Odontologia (CEPLO), Serviço de Estomatologia, Departamento de Clínica e Odontologia Preventiva, Universidade Federal de Pernambuco (UFPE), Av. Prof. Moraes Rego, 1235, Recife- PE, CEP 50670-901, Brazil.

**Autor para correspondência**

**Prof. Jair Carneiro Leão, PhD**

Universidade Federal de Pernambuco (UFPE)

Centro de Ensino e Pesquisa de Laser em Odontologia (CEPLO)/Oral Medicine unit

Av. Prof. Moraes Rego, 1235, Recife- PE, CEP 50670-901, Brazil.

Phone/Fax +55 81 21268836

E-mail: jleao@ufpe.br

## Abstract

*Introduction* O Granuloma piogênico (GP) é uma proliferação de tecido conjuntivo a um estímulo ou lesão, geralmente solitária, séssil benigna apresentando-se como crescimento hemorrágico. O laser de Nd:YAG ($\lambda$=1.064 nm) uma importante ferramenta de tratamento cirúrgico dos tecidos moles bucais, principalmente lesões vasculares.

*Objetivo* O objetivo deste trabalho foi comparar à exérese de lesões diagnosticadas como granuloma piogênico através da técnica convencional em comparação com o laser de Nd: YAG ($\lambda$=1.064 nm) com base em parâmetros clínicos pré, trans e pós-cirúrgicos. Neste trabalho foram incluídos 30 pacientes, 15 deles submetidos à exéreses de lesões de granuloma piogênico pela técnica a laser de Nd:YAG ($\lambda$=1.064 nm) (G1) e os demais pela técnica convencional (G2). Os dados foram avaliados com um nível de significância de 5% ($p<0,05$).

*Resultados* No grupo submetido ao laser de Nd:YAG ($\lambda$=1.064 nm) observou-se uma diferença estatisticamente significante entre os pacientes quanto ao tempo médio gasto para a realização dos procedimentos cirúrgicos onde uso do laser reduziu o tempo em cerca de 3 minutos ($p<0,001$), houve uma menor ocorrência de sangramento durante a cirurgia ($p<0,001$) e uma reduzida necessidade de sutura. Os pacientes tratados através do método convencional relataram menor sensação de medo sensação de medo antes da cirurgia ($p<0,001$), necessitaram de uma menor quantidade de tubetes para anestesia infiltrativa ($p<0,001$). Com relação à dor sentida pelos pacientes no período pós-operatório foi observado que em ambos os grupos, passados quinze dias da cirurgia, não houve relato de dor moderada ou severa entre os pacientes.

*Conclusões* Os resultados apresentados são indicativos da superioridade do uso do laser de alta potência Nd:YAG ($\lambda$=1.064 nm) em cirurgias na cavidade oral principalmente no tratamento de lesões.

**Palavras-chave** Lasers de Nd-YAG · Patologia Oral · Granuloma piogênico

## Introdução

O Granuloma piogênico é uma lesão benigna mucocutânea relativamente comum. O sítio intraoral mais comum é a margem gengival, mas as lesões têm sido relatadas em palato, mucosa oral, língua e lábios. Locais extra-orais geralmente envolvem a pele do rosto, pescoço, membros superiores e inferiores, e membrana mucosa do nariz e pálpebras. Embora o granuloma piogênico possa aparecer em qualquer idade, acometem em 60% dos casos as idades de 10 e 40 anos, havendo picos de incidência durante a terceira década de vida além do que as mulheres são duas vezes mais susceptíveis de serem afetadas, sendo mais comum em crianças e adultos jovens [1].

O GP é uma proliferação de tecido conjuntivo a um estímulo ou lesão, geralmente solitária, séssil benigna ou uma proliferação vascular pedunculada de pele e membranas mucosas, apresentando-se como crescimento hemorrágico [17, 18]. Pode atingir a mucosa bucal, palato, língua, lábios e áreas edêntulas, porém em 75% dos casos localiza-se na gengiva [19, 20]. Seu tamanho varia de poucos milímetros a alguns centímetros e, quando atinge grandes dimensões, pode interferir na fisiologia da boca [12].

O principal tratamento das lesões causadas pelo GP é a excisão cirúrgica associada a remoção dos fatores irritativos locais, como a terapia periodontal básica (sessões de raspagem, alisamento e polimento corono-radiculares e orientação da higiene bucal) [2, 11, 14]. Apesar disso, pode haver complicações como sangramento trans-operatório e infecção pós-operatória prejudicando o processo de cicatrização da ferida. Outras modalidades de tratamento foram utilizadas anteriormente como, por exemplo, a criocirurgia, administração intralesional de agentes esclerosantes (corticosteroide, etanol ou Tetradecil sulfato), radioterapia e embolização com bobina de aço, pérolas de silicone ou cianoacrilato [2].

A utilização dos lasers de alta potência em cirurgias orais parece melhorar o prognóstico por promover benefícios como desinfecção do campo operatório, precisão na exérese tecidual, dano mínimo aos tecidos adjacentes, efeito hemostático, redução da dor e edema e conseqüente promoção de maior conforto pós-operatório [3, 4]. Na Odontologia o laser de Nd: YAG é bastante indicado para uso em tecidos moles, característicos por serem altamente vascularizados, além disso permite uma melhor adaptação as curvaturas e dobras dentro dos contornos dos tecidos; esterilização

superficial do tecido reduzindo infecções pós-operatórias, diminuição do inchaço e edema, diminuição da dor e aumento da aceitação do paciente [7, 8].

O laser de Nd:YAG opera em um comprimento de onda de 1.064nm e vem sendo largamente aplicado com sucesso em diversos procedimentos como gengivectomias, biópsias incisionais e excisionais, frenectomias e tratamento de úlceras; oferecendo um ótimo padrão hemostático e pós-operatório previsível [9, 10].

A técnica convencional das cirurgias de tecidos moles orais, utilizando bisturi para a excisão das lesões, cria uma grande ferida após a incisão, muitas vezes com sangramento abundante, e sempre exigindo suturas [29]. No pós-operatório os pacientes geralmente sentem desconforto devido às suturas as quais, mesmo após sua remoção, prejudicam a cicatrização da ferida pode ser dolorosa [30].

Vários dispositivos a laser foram utilizados com sucesso para tratar o Granuloma Piogênico como o Nd: YAG (Neodymiumdoped yttrium aluminium garnet) [34], laser de dióxido de carbono [35], o (Er:YAG) (Erbium-doped yttrium aluminum garnet) [36] e o laser de diodo [37]. Truschnegg et al., (2016)[38] avaliou a remoção de GP relacionado a implantes dentários com laser de $CO_2$ e não observou complicações durante e após a cirurgia. Além disso, radiografia panorâmica tomada um ano após a excisão não mostrou perda óssea vertical nem alteração da osseointegração do implante.

O objetivo deste trabalho foi avaliar a percepção dos pacientes submetidos ao tratamento de lesões diagnosticadas como granuloma piogênico tratadas com a técnica convencional e com laser de Nd:YAG ($\lambda$=1.064 nm) no período de Abril de 2016 a Outubro de 2016, no ambulatório da clínica de estomatologia da UFPE, na cidade do Recife.

## Materiais e Métodos

Este estudo foi aprovado pelo Comitê de ética e Pesquisa da Universidade Federal de Pernambuco, sob o protocolo do Certificado de Apresentação para Apreciação Ética *CAE* (52240515.1.0000.5208).

**Temas do estudo, critérios de inclusão e exclusão e recrutamento dos pacientes**

Foi realizado um ensaio clínico aberto com o propósito de comparar resultados pré, trans e pós-cirúrgicos de pacientes submetidos à exérese de granulomas piogênico com laser de Nd:YAG ($\lambda$=1.064 nm) e cirurgia convencional.

Participaram do estudo 30 pacientes oriundos do ambulatório da clínica de estomatologia da UFPE, com indicação de remoção cirúrgica de lesão compatível com granuloma piogênico atendidos durante o período de Abril/2016 a Outubro/2016. Os pacientes foram divididos em dois grupos de acordo com o tratamento realizado: GRUPO 1 (G1) – exérese da lesão com laser de Nd:YAG e GRUPO 2 (G2) – exérese da lesão através da técnica convencional.

Foram incluídos na pesquisa os pacientes com lesões em cavidade oral compatíveis clinicamente com granuloma piogênico, sem contra-indicação sistêmica à cirurgia. Foram excluídos, durante a triagem, os pacientes em tratamento com antimicrobianos, analgésicos ou anti-inflamatórios, com história de qualquer tipo de cirurgia bucal há menos de 30 dias, com lesões orais sintomáticas de qualquer natureza e aqueles que não concordarem em participar da pesquisa.

**Aspectos gerais do estudo**

Todos os dados foram registrados em ficha própria (APÊNDICES 1 e 2). Na avaliação pré-operatória dos pacientes será considerada o perfil sócio-demográfico, indicação clínica, modalidade terapêutica, localização da lesão, técnica operatória, etiologia, tempo de aparecimento da lesão, coloração, tipo de inserção, consistência, tipo de superfície, presença de sintomatologia dolorosa, tamanho da lesão e o grau de medo para o tratamento. Este último, avaliado através de uma escala visual numérico (EVN) graduada da esquerda para a direita em valores unitários de 0 (ausência de medo) até 10 (medo intenso).

A avaliação trans-cirúrgica contemplou: quantidade de tubetes anestésicos empregados, sangramento, necessidade de sutura e tempo cirúrgico. Este último foi mensurado a partir do início da incisão, após a anestesia infiltrativa. O sangramento

foi classificado empiricamente como sendo: ausente, escasso ou abundante. A análise pós-operatória foi realizada pelo pesquisador em três momentos: 1 hora, 7 e 15 dias após a cirurgia. Em cada momento foram avaliados dor, consumo de analgésico e desconforto. Para avaliação da dor e do desconforto durante as funções orais foi aplicada uma EVN graduada da esquerda para a direita em valores unitários de 0 (ausência de dor e sem queixa funcional) até 10 (dor insuportável e severo comprometimento funcional oral). A escala foi classificada em 4 graus de acordo com o resultado: sem queixa (valor igual a 0), leve (valor de 1 a 2), moderado (de 3 a 7) e severo (de 8 a 10).

*Considerações Éticas*

Todos os pacientes foram convidados a participar deste estudo e esclarecidos sobre a natureza da pesquisa, assinando o TCLE para efeito de aceitação ética (APÊNDICES 3 ou 5). Em caso de menores de 18 anos, o pai, a mãe ou o responsável assinaram o TCLE (APÊNDICES 4 ou 6); que também constou o nome do menor. A partir de sua inclusão na pesquisa, o indivíduo selecionado respondeu aos questionários aplicados pelo pesquisador e foi submetido à terapêutica indicada.

Riscos: Os pacientes foram informados que poderiam sofrer reações adversas relacionadas ao procedimento cirúrgico, tais como: alergia ao anestésico, complicações hemorrágicas, complicações pós-operatórias, riscos de hematomas, e sofrer constrangimentos durante a anamnese ou durante o procedimento de coleta dos dados sócio-demográficos, porém o pesquisador tentará minimizá-los.

Benefícios: Os pacientes foram informados sobre as melhorias na estética facial e otimização da higiene oral.

Os dados foram armazenados, juntamente com os prontuários dos pacientes, na clínica de Estomatologia do Departamento de Odontologia da UFPE, onde a pesquisa será realizada, por um período de 5 anos. O presente trabalho está registrado no comitê de ética da UFPE sob o número do CAE (52240515.1.0000.5208)

*Intervenções*

As intervenções cirúrgicas foram realizadas pelo mesmo operador e obedeceram rigorosamente aos princípios cirúrgicos de antissepsia, anestesia local, incisão, hemostasia com gaze, quando necessária, exérese da lesão e síntese (quando indicada). Os passos cirúrgicos referentes à cirurgia pela técnica convencional foram: a) infiltração local com lidocaína 2% associado à epinefrina 1:100.000; b) pinçamento da lesão com uma pinça Halstead; d) incisão em forma de cunha ao redor da lesão com lâmina de bisturi n0 15; e) exérese total da mesma; f) sutura simples com fio seda 4-0.

A cirurgia com laser de Nd:YAG contemplou: a) infiltração local com lidocaína 2% associado à epinefrina 1:100.000; b) pinçamento da lesão com uma pinça Halstead; c) exérese da lesão com laser de Nd:YAG (λ = 1064nm) a partir do equipamento Fotona Fidelis Plus® - Slovenia, nos seguintes parâmetros: 40mJ de energia, frequência de 40Hz, potência de 4W, em intervalos de ativação de 10 segundos (densidade de potência = 4976,11 W/cm$^2$ e densidade de energia = 49761,14 J/cm$^2$) e largura de pulso “short pulse”, com a fibra do laser de 320µm, em contato com a mucosa oral; d) hemostasia com gaze, quando indicada; e) realização de sutura, quando necessária. Os parâmetros dosimétricos supracitados do laser foram baseados em estudos prévios publicados na literatura.

*Análise Estatística*

Foi realizada inicialmente uma análise descritiva da população de estudo por meio de distribuição de freqüência para as variáveis categóricas e por meio de média com seu respectivo desvio padrão quando a variável foi quantitativa. Na comparação entre os grupos foram utilizados os testes t de student quando a comparação foi entre médias, Qui-quadrado de Pearson quando a comparação foi entre percentuais. Na comparação dos diferentes momentos do pós-cirúrgico, foi utilizada como medida de tendência central a mediana e testadas pelo teste não paramétrico de Wilcoxon para amostras pareadas. Na análise dos testes estatísticos se adotou significância de 5 % ($p \leq 0,05$). O software utilizado para a análise foi o software R 3.3.1 [40].

# Resultados

## Idade

Foram incluídos no estudo 30 pacientes, 15 deles submetidos à exéreses de lesões de granuloma piogênico pela técnica a laser de Nd:YAG ($\lambda$=1.064 nm) (G1) e os demais pela técnica convencional (G2). A idade média dos pacientes foi de 42 anos e desvio de 13 anos, sendo a mínima de 18 anos e a máxima de 70 anos, havendo diferença estatisticamente significante em relação à média de idade entre os grupos ($p<0,001$) (**Tabela 1**).

## Localização

Os pacientes apresentaram formações nodulares em duas regiões distintas da boca. No grupo G1 (laser) 2 pacientes (13,33 %) apresentaram lesões na gengiva e 13 pacientes (86,67%) na língua. No grupo G2 (convencional), 13 pacientes (86,67 %) apresentaram lesões na gengiva e 2 pacientes (13,33 %) na língua. O tamanho médio dos nódulos foi 1 cm (0,625 – 1,5), sendo os menores de 0,5 cm e os maiores de 3 cm, sem apresentar diferença estatística significativa (**Figura 1**).

## Medo

No que se refere a EVN-Medo, observou-se diferença significativa dentre os pacientes ($p<0,001$). No grupo submetido a técnica a laser 10 pacientes (66,67 %) informaram medo leve, 2 pacientes (13,33 %) informaram medo moderado, 3 pacientes (20 %) informaram medo severo. No Grupo submetido à técnica convencional 7 pacientes (46,67 %) informaram ausência de medo,5 pacientes (33,33 %) informaram medo leve e 3 pacientes (20 %) informaram medo moderado (**Tabela 1**).

**Tabela 1.** Parâmetros pré-operatórios para caracterização dos aspectos cirúrgicos da população do estudo segundo os grupos submetidos às exéreses das lesões diagnosticadas como granuloma piogênico.

| Características | Tipo de cirurgia | | Total | p-valor |
|---|---|---|---|---|
| | **Laser (G1)** | **Convencional (G2)** | | |
| **Número de pacientes** | 15 | 15 | 30 | - |
| **Idade (média com desvio padrão)** | 42±14 | 43±12 | 42±13 | p<0,001* |
| **Localização** | | | | |
| Gengiva | 2 (13,33 %) | 13 (86,67 %) | 15 (50 %) | |
| Língua | 13 (86,67 %) | 2 (13,33 %) | 15 (50 %) | |
| **Tamanho (mediana)** | 1 | 1 | 1 | 0,3579 |
| | (1 - 1,75) | ( 0,5 – 1,5) | (0,625–1,5) | |
| **EVN – Medo** | | | | p<0,001* |
| Ausência (0) | 0 (-) | 7 (46,67 %) | 7 (23,33 %) | |
| Leve (1 a 3) | 10 (66, 67 %) | 5 (33,33 %) | 15 (50 %) | |
| Moderado (4 a 6) | 2 (13,33 %) | 3 (20 %) | 5 (16,67 %) | |
| Severo (7 a10) | 3 (20 %) | 0 (-) | 3 (10 %) | |

* Diferença estatisticamente significante

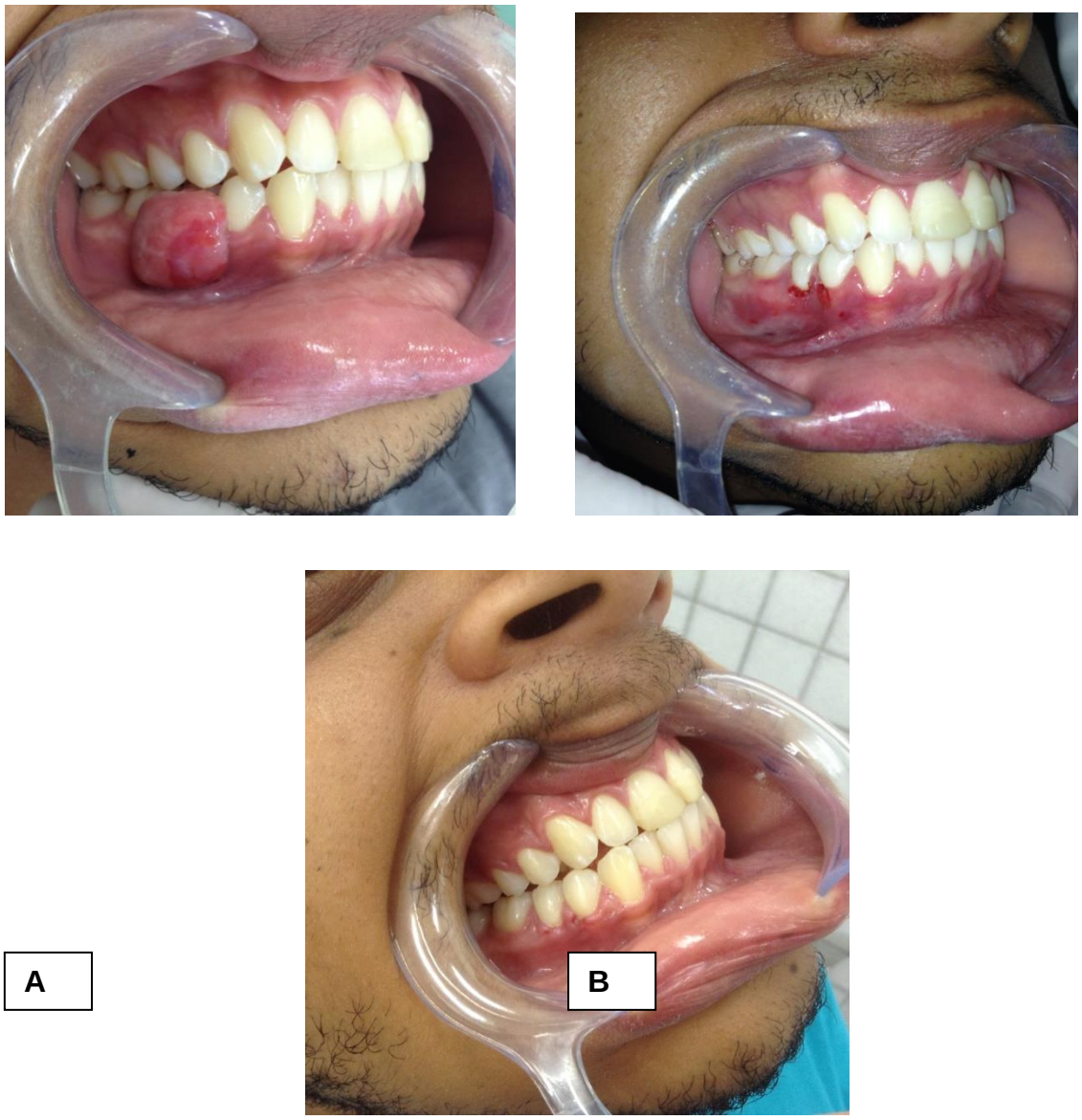


**Figura 1.** Imagem de paciente submetido ao tratamento de Granuloma Piogênico (GP) através da técnica de laser Nd:YAG. A- Visualização da lesão; B- 1 hora após o procedimento e C- 07 dias após o procedimento.

## Tempo de cirurgia

Os parâmetros trans-cirúrgicos apresentaram-se distintos entre os grupos. O tempo médio gasto para os dois procedimentos cirúrgicos foi estatisticamente significativo (p<0,001) sendo necessário aproximadamente cinco minutos para a realização da técnica convencional, enquanto o tempo utilizado para realização da técnica com laser que foi de aproximadamente dois minutos (**Tabela 2**).

## Sangramento cirúrgico

Foi observado que em sete (46,67 %) dos quinze pacientes submetidos à técnica a laser há ocorrência de sangramento abundante durante a cirurgia, três (20 %) pacientes apresentaram sangramento escasso e os demais não apresentaram sangramento. Dentre os pacientes submetidos á cirurgia convencional nove (60 %) apresentaram sangramento abundante e seis (40 %) apresentaram sangramento escasso, caracterizando uma diferença significativa em relação aos dois procedimentos (p<0,001). Nenhum dos pacientes apresentou infecção (**Tabela 2**).

## Quantidade de anestésico

Houve uma diferença estatística significante (p<0,001) quanto ao uso de tubetes para anestesia infiltrativa. No Grupo G1 (laser) foram usados 1 tubete em 10 pacientes (66,67 %) e 2 tubetes 5 pacientes (33,33 %). No Grupo G2 (convencional) cinco pacientes (33,33 %) receberam ½ tubete, oito (53,34 %) receberam 1 tubete e dois pacientes (13,33 %) receberam 2 tubetes (**Tabela 2**).

## Necessidade de sutura

No que se refere à necessidade de sutura, nove (60%) pacientes que passaram pela cirurgia convencional necessitaram de sutura enquanto que seis (40 %) não necessitaram. No grupo G1 (laser) apenas um (6,67 %) dos pacientes necessitou de sutura havendo uma diferença estatística significante (p<0,001) (**Tabela 2**).

## Consumo de analgésicos

Quanto ao consumo de analgésicos 13 pacientes (86,67 %) do grupo submetido à técnica convencional fizeram uso de fármacos para o alívio da dor enquanto que apena 10 pacientes (66,67 %) do grupo G1 fizeram uso de analgésicos. Dentre os pacientes do grupo G1 que utilizaram analgésicos após a cirurgia, dois (20 %) fizeram uso de fármacos por apenas um dia e 8 dos pacientes (80 %) consumiram de dois a cinco dias de analgésicos. No Grupo G2, um dos pacientes (7,69 %) submetidos à cirurgia convencional utilizam analgésicos por um dia, dez pacientes (76,92 %) entre dois e cinco dias e 2 pacientes (15,39 %) de seis a oito dias (**Tabela 2**).

**Tabela 2. .** Avaliação trans e pós-cirúrgica segundo os grupos submetidos às exéreses de lesões diagnosticadas como granuloma piogênicos**.**

| **Características** | **Tipo de cirurgia** | | **p-valor** |
|---|---|---|---|
| | **Laser (G1)** | **Convencional (G2)** | |
| **Tempo de cirurgia (minutos) (mediana)** | 1:42 (1:20 – 2:50) | 4:45 (3:55 - 6:32) | p<0,001* |
| **Sangramento cirúrgico** | | | p<0,001* |
| Ausente | 5 (33,33 %) | 0 (-) | |
| Escasso | 3 (20 %) | 6 (40 %) | |
| Abundante | 7 (46,67 %) | 9 (60 %) | |
| **Número de tubetes usados na anestesia infiltrativa** | | | p<0,001* |
| ½ tubete | 0 (-) | 5 (33,33 %) | |
| 1 tubete | 10 (66, 67 %) | 8 (53,34 %) | |
| 1 ½ tubete | 0 (-) | 0 (-) | |
| 2 tubetes | 5 (33,33 %) | 2 (13,33 %) | |
| **Necessidade de sutura** | | | p<0,001* |
| Sim | 1 (6,67 %) | 9 (60 %) | |
| Não | 14 (93,33 %) | 6 (40 %) | |
| **Consumo de analgésico** | | | 0.1953 |
| Sim | 10 (66, 67 %) | 13 (86,67 %) | |
| Não | 5 (33,33 %) | 2 (13,33 %) | |
| **Tempo de analgesia** | | | 0.3326 |

| | | | |
|---|---|---|---|
| Um dia | 2 (20 %) | 1 (7,69 %) | |
| De dois a cinco dias | 8 (80 %) | 10 (76,92 %) | |
| De seis a oito dias | 0 (-) | 2 (15,39 %) | |
| **Infecção** | | | 1 |
| Sim | 0 (-) | 0 (-) | |
| Não | 15 (100 %) | 15 (100 %) | |

* Diferença estatisticamente significante

## Tempo de analgesia

Com relação à dor sentida pelos pacientes no período pós-operatório, dez dos pacientes do grupo G1 (laser) não apresentavam dor após uma hora, dois apresentavam dor leve, um apresentava dor moderada e dois informaram sentir dor severa. No grupo G2 (convencional), doze dos pacientes apresentavam dor leve e três não apresentavam dor após uma hora. Passados sete dias da cirurgia, doze pacientes do grupo G2 (convencional) não apresentavam dor e três apresentaram dor leve, enquanto que sete pacientes do grupo G1 (laser) apresentaram ausência de dor, sete informaram dor leve e apenas um informou dor severa. Ao final dos 15 dias, 13 pacientes do grupo G1 (laser) não apresentavam dor pós-cirúrgica e dois informaram dor leve, enquanto que 12 dos pacientes do G2 (convencional) também não apresentavam dor e um informou dor leve (**Gráfico 1**)

**Gráfico 1.** Avaliação da dor em pacientes submetidos ao tratamento de granuloma piogênicos, nos períodos de 1 hora, 7 dias e 15 dias após a cirurgia. G1- Grupo 1 (Tratamento com cirurgia a laser Nd:YAG - $\lambda$=1.064 nm) e G2- Grupo 2 (Tratamento com cirurgia convencional)

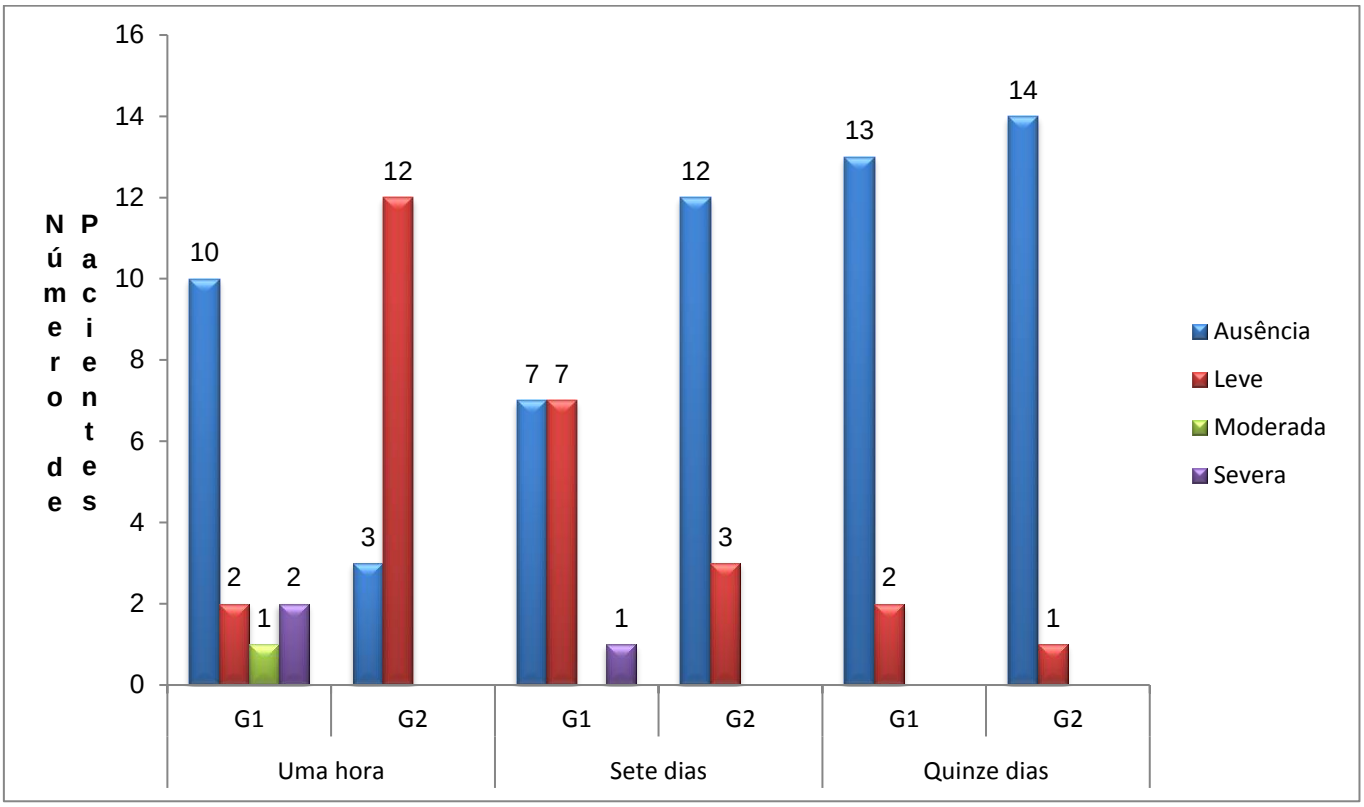


## Discussão

O Granuloma piogênico é uma lesão benigna que acomete principalmente a margem gengival, mas as lesões têm sido relatadas em palato, mucosa oral, língua e lábios, além de regiões extra-orais que envolvem a pele do rosto, pescoço, membros superiores e inferiores, e membrana mucosa do nariz e pálpebras. Os principais fatores causais do granuloma piogênico são biofilme, cálculo, trauma, restaurações mal-adaptadas, corpos estranhos, trauma e alterações hormonais [41].

Diversos parâmetros foram considerados neste trabalho dentre eles a idade, que é clinicamente relevante quando o diagnóstico de determinadas lesões está sendo considerado. O granuloma piogênico pode acometer os pacientes de diferentes idades sendo que em 60% dos casos ocorre nas idades entre 10 e 40 anos, havendo picos de incidência em mulheres em idade reprodutiva. No presente estudo, que envolveu 30 pacientes ao todo, houve um diferença estatisticamente significante em relação à média de idade entre os grupos ($p<0,001$), sendo a idade média dos pacientes de 42 anos com desvio de 13 anos, a mínima de 18 anos e a máxima de 70

anos, Neste estudo, houve um alto grau de ocorrência do granuloma piogênico nas segunda, terça e quarta década de vida corroborando com dados da literatura [21, 42].

As lesões do GP foram observadas na gengiva (50 % do total de pacientes) e língua (50 % do total de pacientes). Alguns estudos concluíram que uma condição traumática é o principal fator etiológico para o desenvolvimento do granuloma piogênico, onde 80% dos pacientes com granuloma piogênico oral extragengival responderam positivamente sobre injúrias locais no local onde as lesões surgiam [43]. Embora não consideremos as informações sobre traumas anteriores sabe-se que locais como lábios, língua, mucosa bucal e o palato estão mais suscetíveis condições traumáticas do que o restante do sistema estomatognático intra-oral [2, 22, 41]. Quanto ao parâmetro tamanho dos nódulos houve uma variação entre 0,5 cm e 3 cm, com média 1 cm (0,625 cm – 1,5 cm). Avelar et al., (2009) [42] realizou um estudo epidemiológico com 191 casos e observou que a gengiva foi o local mais acometido (77,9%) e as lesões apresentavam diâmetro entre 0,1 e 2 cm.

Os tratamentos dentários, especialmente cirurgias, geram ansiedade, excitação e medo nos pacientes sendo estes alguns dos motivos da precária manutenção da saúde bucal da população [44]. Classificamos o nível de medo dos pacientes em quatro níveis: ausência (valor 0), medo leve (valores de 1 a 3), medo moderado (valores de 4 a 6) e medo severo (valores 7 a 10). Observamos uma diferença significativa entre os pacientes dos grupos G1 e G2 ($p<0.001$). No grupo submetido a técnica a laser 10 pacientes (66,67 %) informaram medo leve, 2 pacientes (13,33 %) informaram medo moderado e 3 pacientes (20 %) informaram medo severo provavelmente como consequência do desconhecimento do uso do laser em cirurgias orais, uma vez que seu uso ser ainda pouco difundido, principalmente na região nordeste do Brasil [45]. No Grupo submetido à técnica convencional 7 pacientes (46,67 %) informaram ausência de medo,5 pacientes (33,33 %) informaram medo leve e 3 pacientes (20 %) informaram medo moderado (**Tabela 1**).

Parâmetros trans-cirúrgicos foram considerados visando observar intercorrências ao longo do processo cirúrgico. O tempo médio gasto para os dois procedimentos cirúrgicos foi estatisticamente significativo ($p<0.001$) havendo uma diferença de quase 3 minutos entre os procedimentos. Laser cirúrgico apresenta diversos benefícios, como a capacidade de cortar, vaporizar, coagular e esterilizar,

uma redução considerável do tempo cirúrgico, redução do trauma decorrente da intervenção cirúrgica, hemostasia bloqueando e coagulando pequenos vasos na linha de incisão além de permitir um sítio cirúrgico mais limpo e visível e redução de sintomas pós-operatórios [46].

Foi observada uma diferença significativa em relação à ocorrência de sangramento cirúrgico nos dois grupos estudados ($p<0.001$). Todos os pacientes submetidos à técnica convencional apresentaram algum nível de sangramento seja ele escasso (40%) ou abundante (60%), enquanto que os pacientes submetidos á técnica a laser 33,33 % não apresentaram nenhum sangramento, sete (46,67 %) apresentaram sangramento abundante e três (20 %) pacientes apresentaram sangramento escasso. O laser cirúrgico coagula os vasos sanguíneos no interior dos tecidos o que reduz o sangramento, além disso, o rápido aumento de temperatura nas extremidades da ferida causa a desnaturação de peptídeos vasculogênicos que contribuem com a resposta vascular imediata na ferida [31].

Neste trabalho todos os pacientes receberam anestesia infiltrativa a qual é necessária quando a lesão tiver um comprimento considerável e o emprego de, apenas anestesia tópica torna-se contra-indicada [29, 47]. Observamos uma diferença estatisticamente significativa ($p<0.001$) entre a quantidade de tubetes utilizada em cirurgias convencionais e cirurgias com laser de Nd:YAG ($\lambda$=1.064 nm). Entre aqueles submetidos à cirurgia a laser 10 pacientes (66,67 %) fizeram uso de 1 tubete de anestésico e 5 pacientes (33,33 %) necessitaram de 2 tubetes. Esta quantidade pode estar correlacionada à localização do granuloma piogênico, a língua, que foi o principal tecido utilizado para o procedimento. Dentre os pacientes submetidos á cirurgia convencional cinco pacientes (33,33 %) receberam ½ tubete, oito (53,34 %) receberam 1 tubete e dois pacientes (13,33 %) receberam 2 tubetes, ou seja, uma quantidade consideravelmente maior de anestésico do que aqueles tratados com laser cirúrgico. Abdel-Aziem et al., (1994) [48] relataram uma redução da necessidade de anestesia em aproximadamente 55% dos procedimentos a laser em tecidos moles (incisão e drenagem de abscessos; ulectomia; frenotomia; anquilotomia; gengivectomia; gengivoplastia; curetagem de bolsa periodontal; excisão de tumores pediculados).

O parâmetro relativo a necessidade de sutura apresentou diferença estatísticamente significante ($p<0.001$) entre os grupos avaliados onde nove (60%) dos pacientes que passaram pela cirurgia convencional necessitaram de sutura e apenas um (6,67 %) dos pacientes tratados com laser cirúrgico necessitaram de sutura. Dentre as diversas vantagens do uso do laser Nd:YAG ($\lambda$=1.064 nm) seu poder de coagulação dos tecidos moles está diretamente relacionado a pouca ou nenhuma necessidade de sutura, além disso o aparelho permite uma adaptação às curvaturas e dobras dentro dos contornos dos tecidos ou seja, uma área mínima de tecido é afetada reduzindo consideravelmente o corte [7, 8, 46].

Neste trabalho ambos os grupos estudados fizeram uso de analgésicos sendo 3 pacientes (86,67 %) do grupo submetido à técnica convencional e 10 pacientes (66,67 %) do grupo G1. Apesar disso observamos que os paciente tratados com laser cirúrgico necessitaram de um menor tempo de consumo de analgésicos em relação àqueles submetidos a técnica convencional, os quais ao menos 2 pacientes (15,39 %) necessitaram de seis a oito dias de analgesia. Fernandes et al., (2010) [49] avaliaram parâmetros transoperatório e o pós-operatório em estudo comparativo entre cirurgia convencional e laser de $CO_2$, para remoção de fenômeno de retenção de muco (Mucocele) e observaram que nove pacientes do grupo da técnica convencional apresentaram hemorragia no trans-cirúrgico dentre os quais oito pacientes fizeram uso de uso de analgésicos enquanto que o grupo que utilizou o laser (15 pacientes), apenas três relataram dor, porém sem a necessidade do uso de analgésicos.

A percepção de dor sentida pelos pacientes foi classificada em quatro níveis: sem queixa (valor igual a 0), leve (valor de 1 a 2), moderado (de 3 a 7) e severo (de 8 a 10). Observamos que na primeira hora após ambos os procedimentos dez dos pacientes do grupo G1 (Laser cirúrgico) e apenas três do grupo G2 (técnica convencional) não relataram dor o que é um resultado esperado devido à agressividade do procedimento convencional. Apesar disso os pacientes submetidos à laser terapia sentiram algum nível de dor nos períodos de 7 e 15 dias após as cirurgias, o que pode ser explicado devido a sensibilidade do tecido afetado.

O granuloma piogênico quando tratado do modo convencional apresenta aspectos negativos como um maior uso de anestésico e analgésicos, além de um maior tempo de cirurgia, aspectos estes que podem ser reduzidos com o uso do laser

cirúrgico. Foi possível observar que o uso do laser Nd:YAG ($\lambda$=1.064 nm) trouxe benefícios aos pacientes como menor intensidade de sangramento e um tempo cirúrgico reduzido, no entato novos estudos precisam ser realizados visando avaliar parâmetros adicionais e complementares aos aqui estudados.

# ARTIGO CIENTÍFICO EM INGLÊS

## COMPARATIVE EVALUATION BETWEEN THE USE OF Nd:YAG LASER OR CONVENTIONAL SURGERY IN THE TREATMENT OF PIOGENIC GRANULOMA

ANA CARINE F. RAMEIRO[1] • THAIS SAYONARA. R. CANUTO[1] • ALESSANDRA DE ALBUQUERQUE TAVARES CARVALHO[1] • JAIR CARNEIRO LEÃO[1]

[1]Centro de Ensino e Pesquisa de Laser em Odontologia (CEPLO), Serviço de Estomatologia, Departamento de Clínica e Odontologia Preventiva, Universidade Federal de Pernambuco (UFPE), Av. Prof. Moraes Rego, 1235, Recife- PE, CEP 50670-901, Brazil.

**Corresponding author**

**Prof. Jair Carneiro Leão, PhD**

Universidade Federal de Pernambuco (UFPE)

Centro de Ensino e Pesquisa de Laser em Odontologia (CEPLO)/Oral Medicine unit

Av. Prof. Moraes Rego, 1235, Recife- PE, CEP 50670-901, Brazil.

Phone/Fax +55 81 21268836

E-mail: jleao@ufpe.br

## Abstract

*Objectives* The objective of this study was to compare the exeresis of PG lesions using the conventional technique with high power Nd: YAG laser (λ=1,064 nm) based on pre, trans and post-surgical clinical parameters.

*Materials and methods* In this study 30 patients were included, 15 of them submitted to treatment using the Nd: YAG laser (λ= 1064 nm) (G1) and the others by the conventional technique (G2). The data were evaluated with a significance level of 5% ($p<0.05$).

*Results* In the group submitted to Nd:YAG laser (λ=1064 nm), a statistically significant difference was observed among patients regarding the average time spent performing the surgical procedures where laser use reduced the time by about 3 minutes ($p < 0.001$) and a lower occurrence of bleeding during surgery ($p <0.001$) and a reduced need for suturing ($p <0.001$). Patients treated by the conventional method reported less fear before surgery ($p <0.001$) and required fewer tubes for infiltrative anesthesia ($p<0.001$). Regarding the pain felt by the patients in the post-operative period, it was observed that in both groups, fifteen days after surgery, there was no report of moderate or severe pain among the patients.

*Conclusions* The results presented are indicative of the superiority of the use of the high power laser Nd: YAG (λ=1,064 nm) in surgeries in the oral cavity mainly in the treatment of lesions. This is the first report of the use of the high power laser Nd:YAG (λ=1064 nm) in the treatment of pyogenic granuloma.

**Keywords** Nd-YAG Lasers · Oral Pathology · Pyogenic Granuloma

## Introduction

Pyogenic granuloma is a relatively common benign mucocutaneous lesion. The most common intraoral site is the gingival margin, but the lesions have been reported on the palate, oral mucosa, tongue and lips. Extra-oral sites usually involve the skin of the face, neck, upper and lower limbs, and mucous membrane of the nose and eyelids. Although PG can appear at any age, with patients aged between 10 and 40 years, 60% of the cases affect women of reproductive age [1].

PG is a proliferation of connective tissue to a stimulus or lesion, usually solitary, benign sessile or a pedunculated vascular proliferation of skin and mucous membranes, being presented as hemorrhagic growth [2,3]. It can reach the oral mucosa, palate, tongue, lips and edentulous areas, but in 75% of cases it is located in the gingiva [4,5]. The size of the PG varies from a few millimeters to a few centimeters and, when it reaches large dimensions, may interfere with the physiology of the mouth [6].

The main treatment of PG injuries is surgical excision associated with the removal of local irritative factors, such as basic periodontal therapy (scaling sessions, corono-radicular smoothing and polishing, and oral hygiene orientation) [7-9]. Despite this, there may be complications such as trans-operative bleeding and postoperative infection, damaging the healing process of the wound. Other treatment modalities have been used previously, such as cryosurgery, intralesional administration of sclerosing agents (corticosteroid, ethanol or Tetradecyl sulfate), radiotherapy and embolization with steel coil, silicone beads or cyanoacrylate [9].

The use of high power lasers in oral surgery seems to improve the prognosis by promoting benefits such as disinfection of the operative field, precision in tissue exeresis, minimal damage to adjacent tissues, hemostatic effect, reduction of pain and edema and consequent promotion of greater post-operative comfort [10, 11]. In dentistry the Nd:YAG laser is largely indicated for use in soft tissues, characteristic for being highly vascularized, in addition it allows a better adaptation of the curvatures and folds within the contours of the tissues; surface sterilization of the tissue reducing post-operative infections, decreased swelling and edema, decreased pain and increased patient acceptance [12,13].

The Nd: YAG laser operates at a wavelength of 1.064nm and has been widely applied successfully in several procedures such as gingivectomies, incisional and excisional biopsies, frenectomies and treatment of ulcers; offering a good predictive hemostatic and post-operative pattern [14, 15].

The conventional technique of oral soft tissue surgeries, using scalpel for the excision of the lesions, creates a large wound after the incision, often with abundant bleeding, and always requiring sutures [16]. In the post-operative period the patients usually feel discomfort due to the sutures which, even after their removal, impair healing of the wound can be painful [17].

Several laser devices have been successfully used to treat pyogenic granuloma such as Nd:YAG (Neodymiumdoped yttrium aluminum garnet) [18], carbon dioxide laser [19], (Er:YAG) (Erbium-doped yttrium aluminum garnet ) [20] and the diode laser [21]. Truschnegg et al., (2016) [22] evaluated the removal of PG related to dental implants with $CO_2$ laser and observed no complications during and after surgery. In addition, panoramic radiography taken one year after excision showed no vertical bone loss or osseointegration of the implant.

The objective of this study was to evaluate the perception of patients submitted to the treatment of lesions diagnosed as pyogenic granuloma treated with the conventional technique and with Nd:YAG laser (λ=1,064 nm) from April 2016 to October 2016 at the outpatient clinic of the Clinic of Stomatology of the Universidade Federal de Pernambuco (UFPE).

## Materials and methods

This study was approved by the Ethics and Research Committee of UFPE, under the protocol of the Presentation Certificate for Ethical Assessment (PCEA) number 52240515.1.0000.5208.

### Study subjects, inclusion and exclusion criteria, stratified recruitment

An open clinical trial was conducted with the purpose of comparing pre, trans and post-surgical results of patients submitted to PG exeresis with Nd:YAG laser (λ=1064 nm) and conventional surgery.

A sample of 30 patients from the outpatient clinic of the Stomatology Clinic of the UFPE, with indication of surgical removal of a compatible lesion with PG treated during the period from January 2016 to December 2016, was evaluated. Patients were divided into two groups according to the treatment performed: GROUP 1 (G1) - injury exeresis with Nd:YAG laser and GROUP 2 (G2) - lesion exeresis by conventional technique.

Patients with compatible oral cavity lesions clinically with PG, without systemic contraindication to surgery, were included in the study. Patients treated with antimicrobials, analgesics or anti-inflammatories, with a history of any type of oral surgery for less than 30 days, with symptomatic oral lesions of any nature and those who did not agree to participate in the research were excluded during screening.

### Study tests

All data were recorded in their own file (APPENDIX 1 and 2). In the preoperative evaluation of the patients the socio-demographic profile, clinical indication, therapeutic modality, location of the lesion, operative technique, etiology, time of onset of the lesion, coloration, type of insertion, consistency, surface type, presence of pain symptomatology, lesion size and the degree of fear for the treatment will be considered.

The latter, evaluated through a numerical visual scale (NVS) graduated from left to right in unit values from 0 (absence of fear) to 10 (intense fear).

The trans-surgical evaluation included: amount of anesthetic tubes used, bleeding, need for suturing and surgical time. The latter was measured from the beginning of the incision, after infiltrative anesthesia. The bleeding was classified empirically as being absent, scarce or abundant. The post-operative analysis will be performed by the researcher in three moments: 1 hour, 7 and 15 days after surgery. At each moment pain, analgesic consumption and discomfort were evaluated. To evaluate pain and discomfort during oral functions a left-to-right NVS was applied in unit values of 0 (no pain and no functional complaint) to 10 (unbearable pain and severe oral functional impairment). The scale was classified in 4 grades according to the result: no complaint (value equal to 0), mild (value from 1 to 2), moderate (from 3 to 7) and severe (from 8 to 10).

*Ethical Considerations*

All patients were invited to participate in this study and clarified about the nature of the research, signing the TCLE for ethical acceptance (APPENDICES 3 or 5). In the case of people under 18 years of age, the parent or guardian signed the TCLE (APPENDICES 4 or 6); which also presented the name of the minor. From their inclusion in the research, the selected individual answered the questionnaires applied by the researcher and was submitted to the indicated therapy.

The risks reported to the patients were: Possibility of adverse reactions related to the surgical procedure, such as: allergy to the anesthetic, hemorrhagic complications, post-operative complications, risks of hematomas, embarrassments during the anamnesis or during the

procedure of collecting the socio-demographic data, but the researcher sought to minimize them.

Among the reported benefits are the improvement in facial aesthetics and optimization of oral hygiene in the participating volunteers.

The data were stored, together with patient records, at the Stomatology clinic of the Department of Dentistry of UFPE, for a period of 5 years. The present work is registered in the ethics committee of UFPE under the number of the CAE (52240515.1.0000.5208)

*Interventions*

Surgical interventions were performed by the same operator and strictly adhered to the surgical principles of antisepsis, local anesthesia, incision, hemostasis with gauze, when necessary, exeresis of the lesion and synthesis (when indicated). The surgical steps related to surgery by the conventional technique were: a) local infiltration with 2% lidocaine associated with epinephrine 1: 100,000; B) clamping the lesion with a Halstead forceps; D) wedge-shaped incision around the lesion with a scalpel blade # 15; E) total exeresis of the incision; F) simple suture with 4-0 silk thread.

Nd:YAG laser surgery included: a) local infiltration with 2% lidocaine associated with epinephrine 1: 100,000; B) clamping the lesion with a Halstead forceps; C) exeresis of the lesion with Nd:YAG laser (λ=1064nm) from the equipment Fotona Fidelis PlusÒ - Slovenia, in the following parameters: 40 mJ of energy, frequency of 40 Hz, power of 4 W, in activation intervals of 10 seconds (power density = 1244.02 W / cm2 and energy density = 12440.28 J/cm2) and short pulse width, with 320 µm laser fiber, in contact with the oral mucosa; D) hemostasis with gauze, when indicated; E) suturing, when necessary. The aforementioned dosimetric parameters of the laser were based on previous studies published in the literature.

**Statistical analysis**

A descriptive analysis of the study population was performed through frequency distribution for the categorical variables and through average with its respective standard deviation when the variable was quantitative. In the comparison between the groups, Student's T tests were used

when the comparison was between averages, Pearson's Chi-square when the comparison was between percentages. In the comparison of the different post-operative moments, the median and the median non-parametric Wilcoxon test were used as the measure of central tendency for paired samples. In the analysis of the statistical tests a significance of 5% ($p \leq 0.05$) was adopted. The software used for the analysis was software R 3.3.1 [23].

## Results

### Age

The study included 30 patients, 15 of whom underwent exeresis of pyogenic granuloma lesions using the Nd: YAG laser technique ($\lambda$=1,064 nm) (G1) and the others using the conventional technique (G2). The average age of the patients was 42 years and a deviation of 13 years, with a minimum of 18 years and a maximum of 70 years, with a statistically significant difference in relation to the average age between the groups ($p < 0.001$) (Table 1).

### Site

Patients presented nodular formations in two distinct regions of the mouth. In group G1 (laser), 2 patients (13.33%) presented lesions in the gingiva and 13 patients (86.67%) in the tongue. In the G2 group (conventional), 13 patients (86.67%) presented lesions in the gingiva and 2 patients (13.33%) in the tongue. The average nodule size was 1 cm (0.625 - 1.5), being the smallest of 0.5 cm and the largest of 3 cm, without significant statistical difference (Figure 1).

### Fear

Regarding NVS-Fear, a significant difference was observed among the patients ($p < 0.001$). In the group submitted to laser technique, 10 patients (66.67%) reported mild fear, 2 patients (13.33%) reported moderate fear, 3 patients (20%) reported severe fear. In the group submitted to the conventional technique 7 patients (46.67%) reported no fear, 5 patients (33.33%) reported mild fear and 3 patients (20%) reported moderate fear (Table 1).

**Table 1** Preoperative parameters for characterization of the surgical aspects of the study population according to the groups submitted to the exeresis of lesions diagnosed as pyogenic granuloma.

| **Characteristics** | **Type of surgery** | | **Total** | **p-value** |
|---|---|---|---|---|
| | **Laser (G1)** | **Conventional (G2)** | | |
| **Number of patients** | 15 | 15 | 30 | - |
| **Age (average with stanmdard deviation)** | 42±14 | 43±12 | 42±13 | p<0,001* |
| **Site** | | | | |
| Gingiva | 2 (13,33 %) | 13 (86,67 %) | 15 (50 %) | |
| Tongue | 13 (86,67 %) | 2 (13,33 %) | 15 (50 %) | |
| **Size (average)** | 1 (1 - 1,75) | 1 ( 0,5 – 1,5) | 1 (0,625–1,5) | 0,3579 |
| **NVS – Fear** | | | | p<0,001* |
| Absence (0) | 0 (-) | 7 (46,67 %) | 7 (23,33 %) | |
| Mild (1 a 3) | 10 (66, 67 %) | 5 (33,33 %) | 15 (50 %) | |
| Moderate (4 a 6) | 2 (13,33 %) | 3 (20 %) | 5 (16,67 %) | |
| Severe (7 a10) | 3 (20 %) | 0 (-) | 3 (10 %) | |

* Significant statistically difference

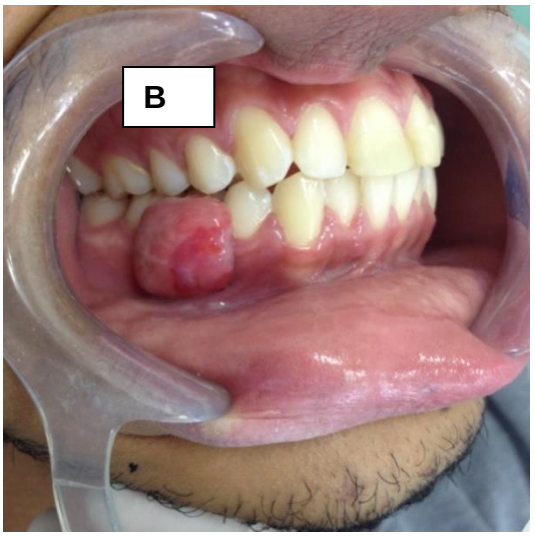

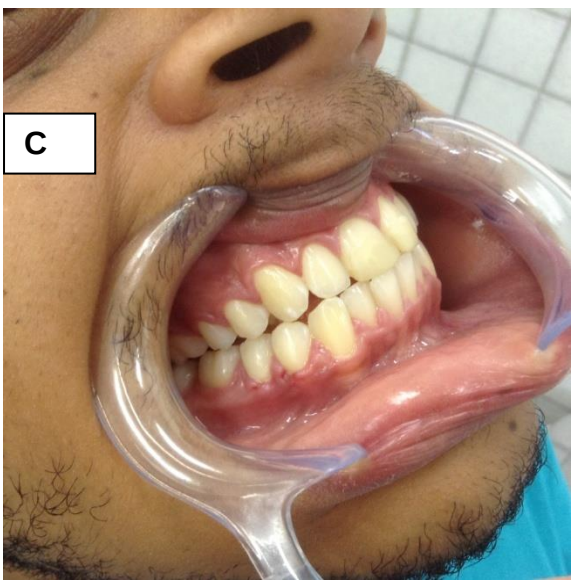


**Figure 1.** Image of patient submitted to treatment of Granuloma Piogenic (GP) through the ND: YAG laser technique. A- Visualization of the lesion; B- 7 days after the the procedure and C- 15 days after the procedure.

**Time of surgery**

The trans-surgical parameters were different between the groups. The average time spent for the two surgical procedures was statistically significant ($p < 0.001$), which required approximately five minutes for the conventional technique, while the time taken to perform the laser technique was approximately two minutes (Table 2).

**Surgical Bleeding**

It was observed that in seven (46.67%) of the 15 patients submitted to the laser technique there was abundant bleeding during the surgery, three (20%) patients presented scarce bleeding and

the others did not present bleeding. Among the patients submitted to conventional surgery, nine (60%) presented abundant bleeding and six (40%) presented scarce bleeding, characterizing a significant difference in relation to the two procedures (p <0.001). None of the patients presented infection (Table 2).

**Number of tubes used in the infiltrative anesthesia**

There was a statistically significant difference (p <0.001) regarding the use of tubes for infiltrative anesthesia. In Group G1 (laser) 1 tube was used in 10 patients (66.67%) and 2 tubes in 5 patients (33.33%). In group G2 (conventional) five patients (33.33%) received ½ tube, eight (53.34%) received 1 tube and two patients (13.33%) received 2 tubes (Table 2).

**Needing for suture**

Regarding the need for suturing, nine (60%) patients who underwent conventional surgery required suturing, while six (40%) did not require suturing. In the G1 (laser) group, only one (6.67%) of the patients required suturing, with a statistically significant difference (p <0.001) (Table 2).

**Analgesics Comsumption**

As for the analgesic consumption, 13 patients (86.67%) of the group submitted to the conventional technique used drugs to relieve pain, while only 10 patients (66.67%) in the G1 group used analgesics. Among the patients in the G1 group who used analgesics after surgery, two (20%) used drugs for only one day and 8 of the patients (80%) consumed for two to five days of analgesics. In Group G2, one of the patients (7.69%) undergoing conventional surgery used analgesics for one day, ten patients (76.92%) between two and five days and two patients (15.39%) from six to eight days (Table 2).

**Table 2** Evaluation of trans and post-operative according to the groups submitted to the exeresis of lesions diagnosed as pyogenic granuloma**.**

| **Charactercitics** | **Type of surgery** | | **p-value** |
|---|---|---|---|
| | **Laser (G1)** | **Conventional (G2)** | |

| | | | |
|---|---|---|---|
| **Time of surgery (minutes) (average)** | 1:42 (1:20 – 2:50) | 4:45 (3:55 - 6:32) | p<0,001* |
| **Surgical Bleeding** | | | p<0,001* |
| Absent | 5 (33,33 %) | 0 (-) | |
| Scarce | 3 (20 %) | 6 (40 %) | |
| Abundant | 7 (46,67 %) | 9 (60 %) | |
| **Number of tubes used In the infiltrative anesthesia** | | | p<0,001* |
| ½ tube | 0 (-) | 5 (33,33 %) | |
| 1 tube | 10 (66, 67 %) | 8 (53,34 %) | |
| 1 ½ tube | 0 (-) | 0 (-) | |
| 2 tubes | 5 (33,33 %) | 2 (13,33 %) | |
| **Needing for suture** | | | p<0,001* |
| Yes | 1 (6,67 %) | 9 (60 %) | |
| No | 14 (93,33 %) | 6 (40 %) | |
| **Analgesics Comsumption** | | | 0.1953 |
| Yes | 10 (66, 67 %) | 13 (86,67 %) | |
| No | 5 (33,33 %) | 2 (13,33 %) | |
| **Time of analgesia** | | | 0.3326 |
| One day | 2 (20 %) | 1 (7,69 %) | |
| From two to five days | 8 (80 %) | 10 (76,92 %) | |
| From six to eight days | 0 (-) | 2 (15,39 %) | |
| **Infection** | | | 1 |
| Yes | 0 (-) | 0 (-) | |
| No | 15 (100 %) | 15 (100 %) | |

* Significant statistically difference

**Time of analgesia**

Regarding the pain experienced by the patients in the postoperative period, ten of the patients in the G1 group (laser) had no pain after one hour, two had mild pain, one had moderate pain and two reported severe pain. In group G2 (conventional), twelve of the patients had mild pain

and three had no pain after one hour. After seven days of surgery, twelve patients in the G2 (conventional) group had no pain and three had mild pain, while seven patients in the G1 (laser) group had no pain, seven reported mild pain and only one reported severe pain. At the end of the 15 days, 13 patients in the G1 (laser) group had no postoperative pain and two reported mild pain, whereas 12 of the G2 (conventional) patients also had no pain and one reported mild pain (Figure 1).

**Figure 2** Pain evaluation in patients submitted to pyogenic granuloma treatment, in the periods of 1 hour, 7 days and 15 days after surgery. G1 Group 1 (Treatment with laser surgery Nd: YAG - λ=1064 nm) and G2 - Group 2 (Treatment with conventional surgery).

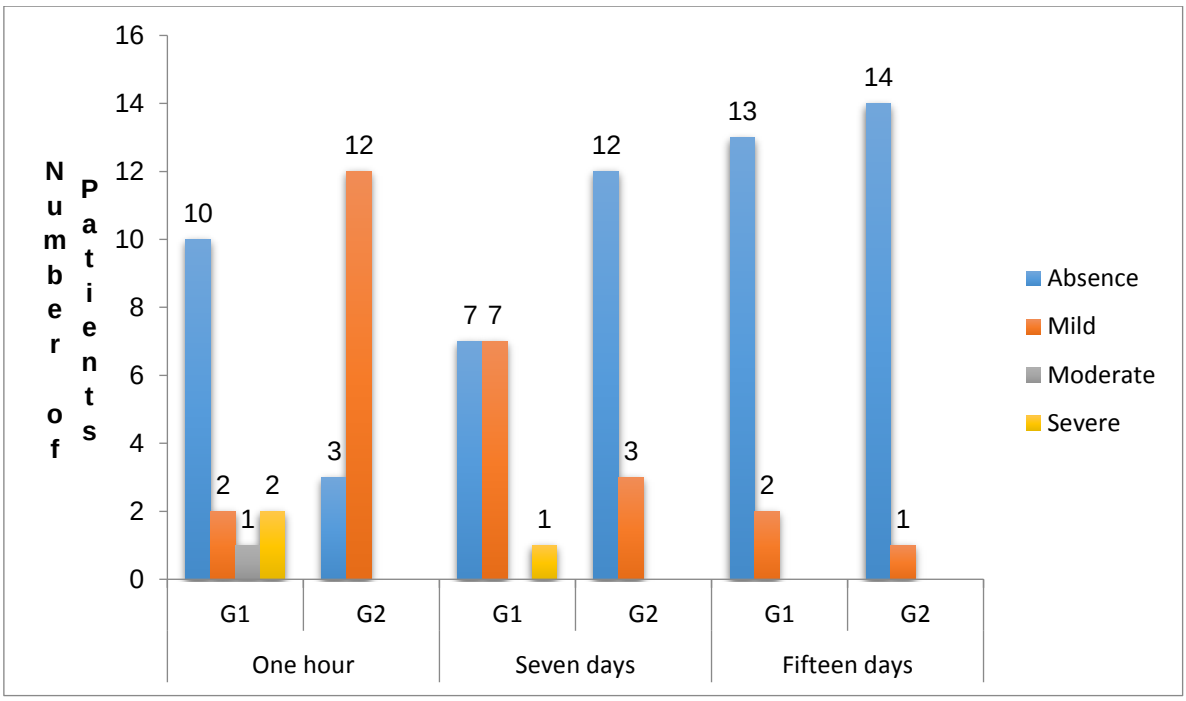


## Discussion

Pyogenic Granuloma is a benign lesion that mainly affects the gingival margin, but the lesions have been reported on the palate, oral mucosa, tongue and lips, as well as extra-oral regions that surround the skin of the face, neck, upper and lower limbs, and mucous membrane of the nose and eyelids. The main causal factors of PG are biofilm, calculus, trauma, maladaptive restorations, foreign bodies, trauma and hormonal changes [24].

Several parameters were considered in this study, among them age, which is clinically relevant when the diagnosis of certain lesions is being considered. The PG can affect patients of different ages and there are records in patients between the ages of 10 and 40 years, with incidence peaks in women of reproductive age occurring in 60% of cases. In the present study, which involved 30 patients as a whole, there was a statistically significant difference in relation to the average age between the groups ($p < 0.001$), being the average age of the patients of 42 years, with a deviation of 13 years, the minimum of 18 and the maximum of 70 years. In this study, there was a high degree of PG occurrence in the second, third and fourth decade of life corroborating with literature data [25,26].

The PG lesions were observed in the gingiva (50% of the total patients) and tongue (50% of the total patients). Some studies have concluded that a traumatic condition is the main etiological factor for the PG development, where 80% of the patients with extragengival oral pyogenic granuloma responded positively to local injuries at the site where lesions appeared [27]. Although we do not consider information about previous trauma we know that sites such as lips, tongue, buccal mucosa and palate are more susceptible to traumatic conditions than the rest of the stomatognathic intraoral system [9,24,28]. As for the nodule size parameter there was a variation between 0.5 cm and 3 cm, with an average of 1 cm (0.625 cm - 1.5 cm). Avelar et al., (2009) [26] performed an epidemiological study with 191 cases and observed that gingiva was the most affected site (77.9%) and lesions had a diameter of 0.1 to 2 cm.

Dental treatments, especially surgeries, generate anxiety, excitement and fear in patients, which are some of the reasons for poor maintenance of the oral health of the population [29]. We classified the level of fear of the patients into four levels: absence (value 0), mild fear (values1 to 3), moderate fear (values 4 to 6) and severe fear (values 7 to 10). We observed a significant difference between patients in the G1 and G2 groups ($p < 0.001$). In the group submitted to the laser technique, 10 patients (66.67%) reported mild fear, two patients (13.33%) reported moderate fear and three patients (20%) reported severe fear probably as a consequence of the lack of knowledge about laser use in oral surgeries, since its use is still less widespread,

especially in the northeastern region of Brazil [30]. In the group submitted to the conventional technique 7 patients (46.67%) reported no fear, 5 patients (33.33%) reported mild fear and 3 patients (20%) reported moderate fear (Table 1).

Trans-surgical parameters were considered in order to observe intercurrences throughout the surgical process. The average time spent for both surgical procedures was statistically significant ($p < 0.001$), with a difference of almost 3 minutes between procedures. Surgical laser has several benefits, such as the ability to cut, vaporize, coagulate and sterilize, a considerable reduction of surgical time, reduction of trauma from surgical intervention, hemostasis blocking and coagulating small vessels in the incision line, besides allowing a cleaner and more visible surgical site and reduction of post-operative symptoms [31].

A significant difference was observed in relation to the occurrence of surgical bleeding in the two groups studied ($p < 0.001$). All the patients submitted to the conventional technique presented some level of bleeding, whether it was scarce (40%) or abundant (60%), whereas the patients submitted to the laser technique 33,33% presented no bleeding, seven (46.67% ) presented abundant bleeding and three (20%) patients presented scarce bleeding. Surgical laser coagulates the blood vessels within the tissues which reduces bleeding; moreover, the rapid increase in temperature at the wound ends causes denaturation of vasculogenic peptides that contribute to the immediate vascular response in the wound [32].

In this study all patients received infiltrative anesthesia which is necessary when the lesion is of considerable length and the use of topical anesthesia becomes contraindicated [16,33]. We observed a statistically significant difference ($p < 0.001$) between the number of tubes used in conventional surgeries and surgeries with Nd:YAG laser ($\lambda$=1064 nm). Among those submitted to laser surgery, 10 patients (66.67%) used an anesthetic tube and five patients (33.33%) required two tubes. This amount may be correlated to the location of the PG, the tongue, which was the main tissue used for the procedure. Among the patients submitted to conventional surgery, five patients (33.33%) received ½ tube, eight (53.34%) received one tube and two patients (13.33%) received two tubes, that is, a considerably larger number of anesthetics than those treated with surgical laser. Abdel-Aziem et al., (1994) [34] reported a reduction in the need for anesthesia in approximately 55% of soft tissue laser procedures (incision and drainage of abscesses, ulectomy, frenotomy, ankylotomy, gingivectomy, gingivoplasty, curettage of periodontal pocket; excision of pedicled tumors).

The suture-related parameter presented a statistically significant difference ($p < 0.001$) between the groups evaluated in which nine (60%) of the patients who underwent conventional surgery required suturing and only one (6.67%) of the patients treated with laser surgery required suturing. Among the several advantages of using the Nd: YAG laser ($\lambda$=1064 nm), its soft tissue coagulation power is directly related to little or no need for suturing, in addition the device allows an adaptation to the curvatures and folds within the contours of the tissues, that is, a minimal area of tissue is affected considerably reducing the cut [12,13,31].

In this study, both groups used analgesics, with three patients (86.67%) in the conventional group and 10 patients (66.67%) in the G1 group. In spite of this, we observed that patients treated with surgical laser required a shorter time of analgesic consumption than those submitted to the conventional technique, which at least 2 patients (15.39%) required six to eight days of analgesia. Fernandes et al., (2010) [35] evaluated transoperative and post-operative parameters in a comparative study between conventional and CO2 laser for removal of mucus retention phenomenon (Mucocele) and observed that nine patients in the conventional technique group showed hemorrhage in the trans-surgical, of which eight patients used analgesics while the group that used the laser (15 patients), only three reported pain, but without the need for analgesics.

The perception of pain felt by the patients was classified into four levels: no complaint (value equal to 0), mild (value from 1 to 2), moderate (from 3 to 7) and severe (from 8 to 10). We observed that in the first hour after both procedures ten patients of the G1 group (surgical laser) and only three of the G2 group (conventional technique) did not report pain which is an expected result due to the aggressiveness of the conventional procedure. Despite this, patients undergoing laser therapy felt some level of pain in the periods 7 and 15 days after the surgeries, which can be explained due to the sensitivity of the affected tissue.

GP when treated in the conventional way presents negative aspects such as bigger use of anesthetics and analgesics, besides a longer time of surgery, aspects that can be reduced with the use of surgical laser. It was possible to observe that the use of the Nd:YAG laser ($\lambda$=1064 nm) brought benefits to the patients as a lower bleeding intensity and reduced surgical time, however, new studies have to be carried out to evaluate additional and complementary parameters to those studied here.

This work showed that oral surgery with high power laser Nd:YAG (λ=1064 nm) is a promising surgical modality and, particularly, a therapeutic resource with great applicability in the buccal cavity for the treatment of lesions.

## 5. CONCLUSÃO

O granuloma piogênico quando tratado do modo convencional apresenta aspectos negativos como um maior uso de anestésico e analgésicos, além de um maior tempo de cirurgia, aspectos estes que podem ser reduzidos com o uso do laser cirúrgico. Foi possível observar que o uso do laser Nd:YAG (λ=1.064 nm) trouxe benefícios aos pacientes como menor intensidade de sangramento e um tempo cirúrgico reduzido, no entato novos estudos precisam ser realizados visando avaliar parâmetros adicionais e complementares aos aqui estudados.

# REFERÊNCIAS

## Referências do Artigo


1. Nthumba PM. Giant pyogenic granuloma of the thigh: a case report. Journal of medical case reports. 2008;2(1):1.

2. Tommasi AF. Semiologia do câncer bucal. Diagnóstico em patologia bucal: Pancast; 1989. p. 459-500.

3. Amadei SU, Pereira AC, Carmo ED, Scherma AP, Rosa LEB. Prevalência de processos proliferativos não neoplásicos na cavidade bucal: estudo retrospectivo de quarenta anos. Clínica e Pesquisa em Odontologia-UNITAU. 2009;1(1):38-42.

4. Sternberg SS, Mills SE, Carter D. Sternberg's diagnostic surgical pathology: Lippincott Williams & Wilkins; 2004.

5. Kfir Y, Buchner A, Hansen LS. Reactive lesions of the gingiva: a clinicopathological study of 741 cases. Journal of periodontology. 1980;51(11):655-61.

6. Binnie WH. Periodontal cysts and epulides. Periodontology 2000. 1999;21(1):16-32.

7. Al- Zayer M, Fonseca M, Ship JA. Pyogenic granuloma in a renal transplant patient: case report. Special Care in Dentistry. 2001;21(5):187-90.

8. Arenas Vélez LM, Souza LBd, Pinto LP. Granuloma piogênico: análise dos componentes histológicos relacionados com a duração da lesão. RGO (Porto Alegre). 1992;40(1):52-6.

9. Jafarzadeh H, Sanatkhani M, Mohtasham N. Oral pyogenic granuloma: a review. Journal of oral science. 2006;48(4):167-75.

10. Gontijo I, Navarro RS, Haypek P, Ciamponi AL, Haddad AE. The applications of diode and Er: YAG lasers in labial frenectomy in infant patients. Journal of dentistry for children. 2005;72(1):10-5.

11. Niccoli-Filho W, Sampaio TA, Guimarães-Filho R. Efeitos da radiação laser de dióxido de carbono em tecido ósseo: estudo macroscópico em ratos. Pesqui Odontol Bras. 2001;15(2):127-32.

12. Kocaman G, Beldüz N, Erdogan C, Ozbek E, Sadik E, Kara C. The use of surgical Nd: YAG laser in an oral pyogenic granuloma: A case report. Journal of Cosmetic and Laser Therapy. 2014;16(4):197-200.

13. White JM, Goodis HE, Rose CL. Use of the pulsed Nd: YAG laser for intraoral soft tissue surgery. Lasers in surgery and medicine. 1991;11(5):455-61.

14. Bader HI. Use of lasers in periodontics. Dental Clinics of North America. 2000;44(4):779-91.

15. Haytac MC, Ozcelik O. Evaluation of patient perceptions after frenectomy operations: a comparison of carbon dioxide laser and scalpel techniques. Journal of periodontology. 2006;77(11):1815-9.

16. Kara C. Evaluation of patient perceptions of frenectomy: a comparison of Nd: YAG laser and conventional techniques. Photomedicine and laser surgery. 2008;26(2):147-52.

17. Gökmenoğlu C, Sadik E, Yavuz MC, Çanakçi V, Topaloğlu M, Kara C. Treatment of Different Oral Soft Tissue Lesions With Surgical Nd: YAG Laser: Case Series. Clinical Advances in Periodontics. 2016;(0):1-12.

18. Gex-Collet C, Itin PH, Scherer K. Pyogenic granuloma treated with pulsed Nd: YAG (1064nm) laser–A case series. Medical Laser Application. 2008;23(3):115-9.

19. Rai S, Kaur M, Bhatnagar P. Laser: a powerful tool for treatment of pyogenic granuloma. Journal of cutaneous and aesthetic surgery. 2011;4(2):144.

20. Fekrazad R, Nokhbatolfoghahaei H, Khoei F, Kalhori KA. Pyogenic granuloma: surgical treatment with Er: YAG Laser. Journal of lasers in medical sciences. 2014;5(4):199.

21. Asnaashari M, Mehdipour M, MoradiAbbasabadi F, Azari-Marhabi S. Expedited removal of pyogenic granuloma by diode laser in a pediatric patient. Journal of lasers in medical sciences. 2015;6(1):40.

22. Truschnegg A, Acham S, Kqiku L, Beham A, Jakse N. CO2 Laser Excision of a Pyogenic Granuloma Associated with Dental Implants: A Case Report and Review of the Literature. Photomedicine and Laser Surgery. 2016;34(9):425-31.

23. Team RC. R: A language and environment for statistical computing. R Foundation for Statistical Computing. 2016.

24. Regezi J. Patologia Oral: correlações clinicopatológicas: Elsevier Brasil; 2012.

25. Al-Khateeb T, Ababneh K. Oral pyogenic granuloma in Jordanians: a retrospective analysis of 108 cases. Journal of oral and maxillofacial surgery. 2003;61(11):1285-8.

26. Avelar RL, Antunes AA, Carvalho RWFd, Santos TdS, Oliveira Neto PJd, Andrade ESdS. Granuloma piogênico oral: um estudo epidemiológico de 191 casos. RGO-Revista Gaúcha de Odontologia. 2009;56(2).

27. Zarei MR, Chamani G, Amanpoor S. Reactive hyperplasia of the oral cavity in Kerman province, Iran: a review of 172 cases. British Journal of Oral and Maxillofacial Surgery. 2007;45(4):288-92.

28. Neville BW, Douglas D, Allem C, Bouquot J. Cols. Patologia Oral & Maxilofacial. Rio de Janeiro: Guanabara Koogan; 2009.

29. Ferreira MBC, Wannmacher L. Manejo medicamentoso da ansiedade em paciente odontológico. Farmacologia clínica para dentistas: Guanabara Koogan; 1995. p. 165-8.

30. Medeiros Júnior R. Avaliação Clínica de Pacientes Submetidos à Frenectomias Labiais com Laser de Nd: YAG e Cirurgia Convencional. 2012.

31. Pedron IG, Carnava TG, Utumi ER, Moreira LA, Jorge WA. Hiperplasia fibrosa causada por prótese: remoção cirúrgica com laser Nd: YAP. 2007.

32. Pick RM, Colvard MD. Current status of lasers in soft tissue dental surgery. Journal of periodontology. 1993;64(7):589-602.

33. Matsumoto K, Hossain M. Frenectomy with the Nd: YAG Laser: A Clinical Study. Journal of Oral Laser Applications. 2002;2(1).

34. Abdel-Aziem F. Clinical evaluation of pulsed ND: YAG dental laser applied on oral soft tissues. Egyptian dental journal. 1994;40(4):863-70.

35. Fernandes AM, Morosolli ARC, Farias LP, Walter Filho N. Estudo clínico comparativo entre cirurgia convencional e a radiação laser Co2 em fenômeno de retenção de muco. Brazilian Dental Science. 2010;9(1).

**Referências da Dissertação**

1. Nthumba PM. Giant pyogenic granuloma of the thigh: a case report. Journal of medical case reports. 2008;2(1):1.

2. Jafarzadeh H, Sanatkhani M, Mohtasham N. Oral pyogenic granuloma: a review. Journal of oral science. 2006;48(4):167-75.

3. Gontijo I, Navarro RS, Haypek P, Ciamponi AL, Haddad AE. The applications of diode and Er: YAG lasers in labial frenectomy in infant patients. Journal of dentistry for children. 2005;72(1):10-5.

4. Niccoli-Filho W, Sampaio TA, Guimarães-Filho R. Efeitos da radiação laser de dióxido de carbono em tecido ósseo: estudo macroscópico em ratos. Pesqui Odontol Bras. 2001;15(2):127-32.

5. Bello-Silva MS, de Freitas PM, Aranha ACC, Lage-Marques JL, Simoes A, de Paula Eduardo C. Low-and high-intensity lasers in the treatment of herpes simplex virus 1 infection. Photomedicine and laser surgery. 2010;28(1):135-9.

6. Dederich DN, Bushick RD. Lasers in dentistry: separating science from hype. The Journal of the American Dental Association. 2004;135(2):204-12.

7. Kocaman G, Beldüz N, Erdogan C, Ozbek E, Sadik E, Kara C. The use of surgical Nd: YAG laser in an oral pyogenic granuloma: A case report. Journal of Cosmetic and Laser Therapy. 2014;16(4):197-200.

8. White JM, Goodis HE, Rose CL. Use of the pulsed Nd: YAG laser for intraoral soft tissue surgery. Lasers in surgery and medicine. 1991;11(5):455-61.

9. Bader HI. Use of lasers in periodontics. Dental Clinics of North America. 2000;44(4):779-91.

10. Haytac MC, Ozcelik O. Evaluation of patient perceptions after frenectomy operations: a comparison of carbon dioxide laser and scalpel techniques. Journal of periodontology. 2006;77(11):1815-9.

11. Arenas Vélez LM, Souza LBd, Pinto LP. Granuloma piogênico: análise dos componentes histológicos relacionados com a duração da lesão. RGO (Porto Alegre). 1992;40(1):52-6.

12. Binnie WH. Periodontal cysts and epulides. Periodontology 2000. 1999;21(1):16-32.

13. Mengji A, Thumar G, Kumar A, Lakshminarayan J. Oral Pyogenic Granuloma-Red Nodular Overgrowth: A Case Report. International Journal of Scientific Research. 2016;4(9).

14. Al- Zayer M, Fonseca M, Ship JA. Pyogenic granuloma in a renal transplant patient: case report. Special Care in Dentistry. 2001;21(5):187-90.

15. Silva-Sousa Y, Coelho C, Brentegani LG, Vieira M, de Oliveira M. Clinical and histological evaluation of granuloma gravidarum: case report. Brazilian dental journal. 1999;11(2):135-9.

16. Ramirez K, Bruce G, Carpenter W. Pyogenic granuloma: case report in a 9-year-old girl. General dentistry. 2001;50(3):280-1.

17. Amadei SU, Pereira AC, Carmo ED, Scherma AP, Rosa LEB. Prevalência de processos proliferativos não neoplásicos na cavidade bucal: estudo retrospectivo de quarenta anos. Clínica e Pesquisa em Odontologia-UNITAU. 2009;1(1):38-42.

18. Tommasi AF. Semiologia do câncer bucal. Diagnóstico em patologia bucal: Pancast; 1989. p. 459-500.

19. Sternberg SS, Mills SE, Carter D. Sternberg's diagnostic surgical pathology: Lippincott Williams & Wilkins; 2004.

20. Kfir Y, Buchner A, Hansen LS. Reactive lesions of the gingiva: a clinicopathological study of 741 cases. Journal of periodontology. 1980;51(11):655-61.

21. Al-Khateeb T, Ababneh K. Oral pyogenic granuloma in Jordanians: a retrospective analysis of 108 cases. Journal of oral and maxillofacial surgery. 2003;61(11):1285-8.

22. Neville BW, Douglas D, Allem C, Bouquot J. Cols. Patologia Oral & Maxilofacial. Rio de Janeiro: Guanabara Koogan; 2009.

23. Vescovi P, Corcione L, Meleti M, Merigo E, Fornaini C, Manfredi M, et al. Nd: YAG laser versus traditional scalpel. A preliminary histological analysis of specimens from the human oral mucosa. Lasers in medical science. 2010;25(5):685-91.

24. Cavalcanti, TM, Almeida-Barros RQD, Catão MHCDV, Feitosa APA, Lins RDA. Conhecimento das propriedades físicas e da interação do laser com os tecidos biológicos na odontologia. *An Bras Dermatol*, 2011; 955-960.

25. Pinheiro A, Brugnera Júnior A, Zanin F. Aplicação do laser na odontologia. São Paulo: Santos. 2010:428.

26. Araújo GSd. Avaliação histológica do efeito do laser de baixa intensidade na resposta do tecido conjuntivo ao cimento Endofill. 2008.

27. Chavantes M. Laser em bio-medicina: princípios e prática: guia para iniciantes, pesquisadores e discentes na área da saúde e exatas. São Paulo: Atheneu. 2009.

28. Maia AMA, Cimões R, Castro JFLd. A laserterapia na odontologia: propriedades, indicações e aspectos atuais. Odontol clín-cient. 2008;7(3):197-200.

29. Kara C. Evaluation of patient perceptions of frenectomy: a comparison of Nd: YAG laser and conventional techniques. Photomedicine and laser surgery. 2008;26(2):147-52.

30. Gökmenoğlu C, Sadik E, Yavuz MC, Çanakçi V, Topaloğlu M, Kara C. Treatment of Different Oral Soft Tissue Lesions With Surgical Nd: YAG Laser: Case Series. Clinical Advances in Periodontics. 2016;(0):1-12.

31. Pick RM, Colvard MD. Current status of lasers in soft tissue dental surgery. Journal of periodontology. 1993;64(7):589-602.

32. Moreira L, Genovese W, Bordini P, Zampieri M, Ardohain R, Fernandes D. Estudo comparativo clínico entre os lasers cirúrgicos Neodímio-YAP e CO 2 na remoção de hemangioma e hiperplasia fibrosa inflamatória. Revista Assoc Paul Cirurg Dent. 2002;56:27.

33. Russo J. Periodontal laser surgery. Dentistry today. 1997;16(11):80-1.

34. Gex-Collet C, Itin PH, Scherer K. Pyogenic granuloma treated with pulsed Nd: YAG (1064nm) laser–A case series. Medical Laser Application. 2008;23(3):115-9.

35. Rai S, Kaur M, Bhatnagar P. Laser: a powerful tool for treatment of pyogenic granuloma. Journal of cutaneous and aesthetic surgery. 2011;4(2):144.

36. Fekrazad R, Nokhbatolfoghahaei H, Khoei F, Kalhori KA. Pyogenic granuloma: surgical treatment with Er: YAG Laser. Journal of lasers in medical sciences. 2014;5(4):199.

37. Asnaashari M, Mehdipour M, MoradiAbbasabadi F, Azari-Marhabi S. Expedited removal of pyogenic granuloma by diode laser in a pediatric patient. Journal of lasers in medical sciences. 2015;6(1):40.

38. Truschnegg A, Acham S, Kqiku L, Beham A, Jakse N. CO2 Laser Excision of a Pyogenic Granuloma Associated with Dental Implants: A Case Report and Review of the Literature. Photomedicine and Laser Surgery. 2016;34(9):425-31.

39. Convissar RA. Princípios e práticas do laser na odontologia: Elsevier Brasil; 2011.

40. Team RC. R: A language and environment for statistical computing. R Foundation for Statistical Computing. 2016.

41. Regezi J. Patologia Oral: correlações clinicopatológicas: Elsevier Brasil; 2012.

42. Avelar RL, Antunes AA, Carvalho RWFd, Santos TdS, Oliveira Neto PJd, Andrade ESdS. Granuloma piogênico oral: um estudo epidemiológico de 191 casos. RGO-Revista Gaúcha de Odontologia. 2009;56(2).

43. Zarei MR, Chamani G, Amanpoor S. Reactive hyperplasia of the oral cavity in Kerman province, Iran: a review of 172 cases. British Journal of Oral and Maxillofacial Surgery. 2007;45(4):288-92.

44. Ferreira MBC, Wannmacher L. Manejo medicamentoso da ansiedade em paciente odontológico. Farmacologia clínica para dentistas: Guanabara Koogan; 1995. p. 165-8.

45. Medeiros Júnior R. Avaliação Clínica de Pacientes Submetidos à Frenectomias Labiais com Laser de Nd: YAG e Cirurgia Convencional. 2012.

46. Pedron IG, Carnava TG, Utumi ER, Moreira LA, Jorge WA. Hiperplasia fibrosa causada por prótese: remoção cirúrgica com laser Nd: YAP. 2007.

47. Matsumoto K, Hossain M. Frenectomy with the Nd: YAG Laser: A Clinical Study. Journal of Oral Laser Applications. 2002;2(1).

48. Abdel-Aziem F. Clinical evaluation of pulsed ND: YAG dental laser applied on oral soft tissues. Egyptian dental journal. 1994;40(4):863-70.

49. Fernandes AM, Morosolli ARC, Farias LP, Walter Filho N. Estudo clínico comparativo entre cirurgia convencional e a radiação laser Co2 em fenômeno de retenção de muco. Brazilian Dental Science. 2010;9(1).

# APÊNDICES

## APÊNDICE A - AVALIAÇÃO PRÉ-OPERATÓRIA

**DADOS DO PACIENTE**

Grupo:_____

Idade: _____ anos

Gênero: ( ) Masculino ( ) Feminino

Endereço: _____

Naturalidade: _____

Profissão: _____

Estado civil: ( ) Solteiro ( ) Casado ( ) Divorciado ( )Viúvo ( ) Outros

Possui alergia medicamentosa? ( ) Sim _____ ( ) Não

**Localização da lesão:**

( ) gengiva ( ) mucosa ( ) lábio ( ) língua

**Tamanho da lesão:** _____ cm

**Modalidade de Tratamento (exérese da lesão) a ser realizado:**

( ) Laser Nd:YAG ( ) Cirurgia convencional

**Escala visual numérica (EVN) para medo relacionado ao procedimento:**

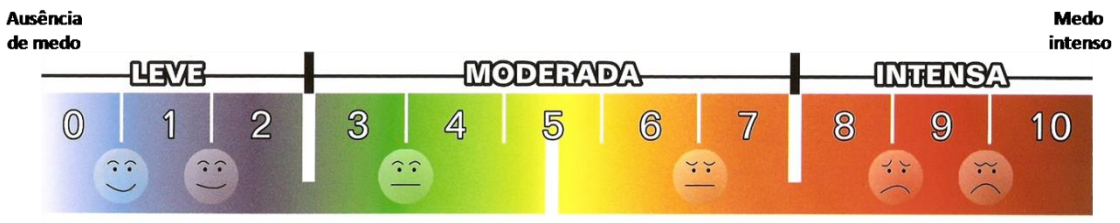

## APÊNDICE B - AVALIAÇÃO TRANS E PÓS-OPERATÓRIA

**Tempo cirúrgico:** _____ minutos

**Sangramento cirúrgico:**

( ) sem sangramento ( ) escasso sangramento ( ) sangramento abundante

**Necessidade de anestesia infiltrativa local:**

( ) sem anestesia infiltrativa ( ) 1 tubete ( ) 1,5 tubetes ( ) 2 tubetes

**Necessidade de sutura:** ( ) Sim ( ) Não ( ) Quantidade: _____

**Necessidade da administração de analgésico (via oral):** ( ) Sim _____ dias ( ) Não

**Infecção pós-operatória:** ( ) Sim ( ) Não

**Escala visual numérica (EVN) para avaliar dor após 1 hora e nos dias 7 e 15 após a exérese da lesão**

Z

# APÊNDICE C - TERMO DE CONSENTIMENTO LIVRE E ESCLARECIDO

***UNIVERSIDADE FEDERAL DE PERNAMBUCO***

***CENTRO DE CIÊNCIAS DA SAÚDE***

***MESTRADO EM ODONTOLOGIA***

## TERMO DE CONSENTIMENTO LIVRE E ESCLARECIDO

(PARA MAIORES DE 18 ANOS OU EMANCIPADOS - Resolução 466/12)

Convidamos o (a) Sr. (a)_____ para participar como voluntário (a) da pesquisa **"**Tratamento de granuloma piogênico com laser de Nd:YAG ou cirurgia convencional: um estudo comparativo" , que está sob a responsabilidade do (a) pesquisador (a)Ana Carine Ferraz Rameiro, Av. Prof. Morais Rêgo nº 1235, Cidade Universitária, 1º andar. Fone: (81) 2126-8817/ (81) 9520-5516 (anaferrazrameiro@gmail.com) e está sob a orientação de: Profº Jair Carneiro Leão, Telefone: (81) 2126-8817, e-mail: jleao@ufpe.br.

Caso este Termo de Consentimento contenha informações que não lhe sejam compreensíveis, as dúvidas podem ser tiradas com a pessoa que está lhe entrevistando e apenas ao final, quando todos os esclarecimentos forem dados, caso concorde com a realização do estudo pedimos que rubrique as folhas e assine ao final deste documento, que está em duas vias, uma via lhe será entregue e a outra ficará com o pesquisador responsável.

Caso não concorde, não haverá penalização, bem como será possível retirar o consentimento a qualquer momento, também sem nenhuma penalidade.

**INFORMAÇÕES SOBRE A PESQUISA:**

O(a) Sr. (a) passará por um exame clínico da boca para confirmar a presença e caracterizar a lesão; e a sua boca será fotografada. Será realizado um questionário pré-operatório para obtenção dos dados sócio-demográficos relativos à sua, idade, endereço, etc., e história clínica odontológica.

O(a) Sr. (a) passará por cirurgia para remoção total da lesão utilizando laser.O procedimento será realizado sob anestesia local prévia e serão realizados todos os cuidados de assepsia e antissepsia.

O(a) Sr.(a) receberá informações e orientações pós-operatórias, bem como uma prescrição de analgésicos em caso de desconforto relativos ao procedimento cirúrgico. No período pós-cirúrgico será realizado um questionário pós-operatório para avaliar resultados clínicos como: presença ou não de infecção e/ou dor pós-operatória, dificuldade de fonação e/ou mastigação, etc. As entrevistas pós-operatórias, assim como o acompanhamento serão realizadas após 1h do procedimento cirúrgico, após 07 e 15 dias, na clínica de estomatologia (odontologia) da Universidade Federal de Pernambuco.

- **RISCOS:** de reações adversas relacionadas ao procedimento cirúrgico, tais como: alergia ao anestésico, complicações hemorrágicas, complicações pós-operatórias, riscos de hematomas, e sofrer constrangimentos durante a anamnese ou durante

o procedimento de coleta dos dados sócio-demográficos, porém o pesquisador tentará minimizá-los através de uso de antialérgicos, corticoides, acompanhamento clínico individual e assistência através das formas de contatos acima citadas.

- **BENEFÍCIOS:** melhoria na estética facial e otimização da higiene oral, poderão ser observados nos voluntários participantes.

**Ressarcimento e indenização:** Nada lhe será pago e nem será cobrado para participar desta pesquisa, pois a aceitação é voluntária, mas fica também garantida a indenização em casos de danos, comprovadamente decorrentes da participação na pesquisa, conforme decisão judicial ou extra-judicial. Se houver necessidade, as despesas para a sua participação serão assumidas pelos pesquisadores (ressarcimento de transporte e alimentação).

Todas as informações desta pesquisa serão confidenciais e serão divulgadas apenas em eventos ou publicações científicas, não havendo identificação dos voluntários, a não ser entre os responsáveis pelo estudo, sendo assegurado o sigilo sobre a sua participação. Os dados coletados nesta pesquisa (entrevistas e fotos), ficarão armazenados em pastas de arquivo localizadas na clínica de Estomatologia da UFPE e computador pessoal da pesquisadora Ana Carine Ferraz Rameiro, sob a responsabilidade da pesquisadora Ana Carine Ferraz Rameiro e do Orientador Profº Jair Carneiro Leão, no endereço acima informado pelo período de mínimo 5 anos.

Em caso de dúvidas relacionadas aos aspectos éticos deste estudo, você poderá consultar o Comitê de Ética em Pesquisa Envolvendo Seres Humanos da UFPE no endereço: **(Avenida da Engenharia s/n – 1º Andar, sala 4 - Cidade Universitária, Recife-PE, CEP: 50740-600, Tel.: (81) 2126.8588 – e-mail: cepccs@ufpe.br).**

_____

(assinatura do pesquisador)

**CONSENTIMENTO DA PARTICIPAÇÃO DA PESSOA COMO VOLUNTÁRIO (A)**

Eu, _____, CPF _____, abaixo assinado, após a leitura deste documento e de ter tido a oportunidade de conversar e ter esclarecido as minhas dúvidas com o pesquisador responsável, concordo em participar do estudo **"**Tratamento de granuloma piogênico com laser de Nd:YAG ou cirurgia convencional: um estudo comparativo", como voluntário (a). Fui devidamente informado (a) e esclarecido (a) pelo(a) pesquisador (a) sobre a pesquisa, os procedimentos nela envolvidos, assim como os possíveis riscos e benefícios decorrentes de minha participação. Foi-me garantido que posso retirar o meu consentimento a qualquer momento, sem que isto leve a qualquer penalidade (ou interrupção de meu acompanhamento/ assistência/tratamento).

Local e data _____

Assinatura do participante: _____

**Presenciamos a solicitação de consentimento, esclarecimentos sobre a pesquisa e o aceite do voluntário em participar**

NOME: _____

NOME: _____

ASSINATURA:_____

ASSINATURA:_____

# APÊNDICE D - TERMO DE CONSENTIMENTO LIVRE E ESCLARECIDO

***UNIVERSIDADE FEDERAL DE PERNAMBUCO***

***CENTRO DE CIÊNCIAS DA SAÚDE***

***MESTRADO EM ODONTOLOGIA***

**TERMO DE CONSENTIMENTO LIVRE E ESCLARECIDO**

(PARA MAIORES DE 18 ANOS OU EMANCIPADOS - Resolução 466/12)

Convidamos o (a) Sr. (a)_____ para participar como voluntário (a) da pesquisa **"**Tratamento de granuloma piogênico com laser de Nd:YAG ou cirurgia convencional: um estudo comparativo" , que está sob a responsabilidade do (a) pesquisador (a)Ana Carine Ferraz Rameiro, Av. Prof. Morais Rêgo nº 1235, Cidade Universitária, 1º andar. Fone: (81) 2126-8817/ (81) 9520-5516 (anaferrazrameiro@gmail.com) e está sob a orientação de: Profº Jair Carneiro Leão, Telefone: (81) 2126-8817, e-mail: jleao@ufpe.br.

Caso este Termo de Consentimento contenha informações que não lhe sejam compreensíveis, as dúvidas podem ser tiradas com a pessoa que está lhe entrevistando e apenas ao final, quando todos os esclarecimentos forem dados, caso concorde com a realização do estudo pedimos que rubrique as folhas e assine ao final deste documento, que está em duas vias, uma via lhe será entregue e a outra ficará com o pesquisador responsável.

Caso não concorde, não haverá penalização, bem como será possível retirar o consentimento a qualquer momento, também sem nenhuma penalidade.

**INFORMAÇÕES SOBRE A PESQUISA:**

O(a) Sr. (a) passará por um exame clínico da boca para confirmar a presença e caracterizar a lesão; e a sua boca será fotografada. Será realizado um questionário pré-operatório para obtenção dos dados sócio-demográficos relativos à sua, idade, endereço, etc., e história clínica odontológica.

O(a) Sr. (a) passará por cirurgia para remoção total da lesão utilizando lâmina de bisturi.O procedimento será realizado sob anestesia local prévia e serão realizados todos os cuidados de assepsia e antissepsia.

O(a) Sr.(a) receberá informações e orientações pós-operatórias, bem como uma prescrição de analgésicos em caso de desconforto relativos ao procedimento cirúrgico. No período pós-cirúrgico será realizado um questionário pós-operatório para avaliar resultados clínicos como: presença ou não de infecção e/ou dor pós-operatória, dificuldade de fonação e/ou mastigação, etc. As entrevistas pós-operatórias, assim como o acompanhamento serão realizadas após 1h do procedimento cirúrgico, após 07 e 15 dias, na clínica de estomatologia (odontologia) da Universidade Federal de Pernambuco.

- **RISCOS:** de reações adversas relacionadas ao procedimento cirúrgico, tais como: alergia ao anestésico, complicações hemorrágicas, complicações pós-operatórias, riscos de hematomas, e sofrer constrangimentos durante a anamnese ou durante o procedimento de coleta dos dados sócio-demográficos, porém o pesquisador tentará minimizá-los através de uso de antialérgicos, corticoides, acompanhamento clínico individual e assistência através das formas de contatos acima citadas.

- **BENEFÍCIOS:** melhoria na estética facial e otimização da higiene oral, poderão ser observados nos voluntários participantes.

**Ressarcimento e indenização:** Nada lhe será pago e nem será cobrado para participar desta pesquisa, pois a aceitação é voluntária, mas fica também garantida a indenização em casos de danos, comprovadamente decorrentes da participação na pesquisa, conforme decisão judicial ou extra-judicial. Se houver necessidade, as despesas para a sua participação serão assumidas pelos pesquisadores (ressarcimento de transporte e alimentação).

Todas as informações desta pesquisa serão confidenciais e serão divulgadas apenas em eventos ou publicações científicas, não havendo identificação dos voluntários, a não ser entre os responsáveis pelo estudo, sendo assegurado o sigilo sobre a sua participação. Os dados coletados nesta pesquisa (entrevistas e fotos), ficarão armazenados em pastas de arquivo localizadas na clínica de Estomatologia da UFPE e computador pessoal da pesquisadora Ana Carine Ferraz Rameiro, sob a responsabilidade da pesquisadora Ana Carine Ferraz Rameiro e do Orientador Profº Jair Carneiro Leão, no endereço acima informado pelo período de mínimo 5 anos.

Em caso de dúvidas relacionadas aos aspectos éticos deste estudo, você poderá consultar o Comitê de Ética em Pesquisa Envolvendo Seres Humanos da UFPE no endereço: **(Avenida da Engenharia s/n – 1º Andar, sala 4 - Cidade Universitária, Recife-PE, CEP: 50740-600, Tel.: (81) 2126.8588 – e-mail: cepccs@ufpe.br).**

_____

(assinatura do pesquisador)

**CONSENTIMENTO DA PARTICIPAÇÃO DA PESSOA COMO VOLUNTÁRIO (A)**

Eu, _____, CPF _____, abaixo assinado, após a leitura deste documento e de ter tido a oportunidade de conversar e ter esclarecido as minhas dúvidas com o pesquisador responsável, concordo em participar do estudo **"**Tratamento de granuloma piogênico com laser de Nd:YAG ou cirurgia convencional: um estudo comparativo", como voluntário (a). Fui devidamente informado (a) e esclarecido (a) pelo(a) pesquisador (a) sobre a pesquisa, os procedimentos nela envolvidos, assim como os possíveis riscos e benefícios decorrentes de minha participação. Foi-me garantido que posso retirar o meu consentimento a qualquer momento, sem que isto leve a qualquer penalidade (ou interrupção de meu acompanhamento/ assistência/tratamento).

Local e data _____

Assinatura do participante: _____

**Presenciamos a solicitação de consentimento, esclarecimentos sobre a pesquisa e o aceite do voluntário em participar**

NOME: _____

ASSINATURA:_____

ASSINATURA:_____

NOME: _____

# APÊNDICE E - TERMO DE CONSENTIMENTO LIVRE E ESCLARECIDO

***UNIVERSIDADE FEDERAL DE PERNAMBUCO***

***CENTRO DE CIÊNCIAS DA SAÚDE***

***MESTRADO EM ODONTOLOGIA***

## TERMO DE ASSENTIMENTO LIVRE E ESCLARECIDO

(PARA MENORES DE 12 A 18 ANOS - Resolução 466/12)

***OBS: Este Termo de Assentimento para o menor de 12 a 18 anos não elimina a necessidade da elaboração de um Termo de Consentimento Livre e Esclarecido que deve ser assinado pelo responsável ou representante legal do menor.***

Convidamos você _____ após autorização dos seus representantes legais para participar como voluntário (a) da pesquisa **"**Tratamento de granuloma piogênico com laser de Nd:YAG ou cirurgia convencional: um estudo comparativo" , que está sob a responsabilidade do (a) pesquisador (a)Ana Carine Ferraz Rameiro, Av. Prof. Morais Rêgo nº 1235, Cidade Universitária, 1º andar. Fone: (81) 2126-8817/ (81) 9520-5516 (anaferrazrameiro@gmail.com) e está sob a orientação de: Profº Jair Carneiro Leão, Telefone: (81) 2126-8817, e-mail: jleao@ufpe.br.

Caso este Termo de Assentimento contenha informações que não lhe sejam compreensíveis, as dúvidas podem ser tiradas com a pessoa que está lhe entrevistando e apenas ao final, quando todos os esclarecimentos forem dados, caso concorde com a realização do estudo pedimos que rubrique as folhas e assine ao final deste documento, que está em duas vias, uma via lhe será entregue e a outra ficará com o pesquisador responsável.

Caso não concorde, não haverá penalização, bem como será possível retirar o consentimento a qualquer momento, também sem nenhuma penalidade.

**INFORMAÇÕES SOBRE A PESQUISA:**

O(a) Sr. (a) passará por um exame clínico da boca para confirmar a presença e caracterizar a lesão; e a sua boca será fotografada. Será realizado um questionário pré-operatório para obtenção dos dados sócio-demográficos relativos à sua, idade, endereço, etc., e história clínica odontológica.

O(a) Sr. (a) passará por cirurgia para remoção total da lesão utilizando laser.O procedimento será realizado sob anestesia local prévia e serão realizados todos os cuidados de assepsia e antissepsia.

O(a) Sr.(a) receberá informações e orientações pós-operatórias, bem como uma prescrição de analgésicos em caso de desconforto relativos ao procedimento cirúrgico. No período pós-cirúrgico será realizado um questionário pós-operatório para avaliar resultados clínicos como: presença ou não de infecção e/ou dor pós-operatória, dificuldade de fonação e/ou mastigação, etc. As entrevistas pós-operatórias, assim como o acompanhamento serão realizadas após 1h do procedimento cirúrgico, após 07 e 15 dias, na clínica de estomatologia (odontologia) da Universidade Federal de Pernambuco.

- **RISCOS:** de reações adversas relacionadas ao procedimento cirúrgico, tais como: alergia ao anestésico, complicações hemorrágicas, complicações pós-operatórias, riscos de hematomas, e sofrer constrangimentos durante a anamnese ou durante

o procedimento de coleta dos dados sócio-demográficos, porém o pesquisador tentará minimizá-los através de uso de antialérgicos, corticoides, acompanhamento clínico individual e assistência através das formas de contatos acima citadas.

- **BENEFÍCIOS:** melhoria na estética facial e otimização da higiene oral, poderão ser observados nos voluntários participantes.

**Ressarcimento e indenização:** Nem você e nem seus responsáveis legais pagarão nada para você participar desta pesquisa, também não receberão nenhum pagamento para a sua participação, pois é voluntária. Se houver necessidade, as despesas (deslocamento e alimentação) para a sua participação e de seus pais serão assumidas ou ressarcidas pelos pesquisadores. Fica também garantida indenização em casos de danos, comprovadamente decorrentes da sua participação na pesquisa, conforme decisão judicial ou extra-judicial.

Todas as informações desta pesquisa serão confidenciais e serão divulgadas apenas em eventos ou publicações científicas, não havendo identificação dos voluntários, a não ser entre os responsáveis pelo estudo, sendo assegurado o sigilo sobre a sua participação. Os dados coletados nesta pesquisa (entrevistas e fotos), ficarão armazenados em pastas de arquivo localizadas na clínica de Estomatologia da UFPE e computador pessoal da pesquisadora Ana Carine Ferraz Rameiro, sob a responsabilidade da pesquisadora Ana Carine Ferraz Rameiro e do Orientador Profº Jair Carneiro Leão, no endereço acima informado pelo período de mínimo 5 anos.

Este documento passou pela aprovação do Comitê de Ética em Pesquisa Envolvendo Seres Humanos da UFPE no endereço: **(Avenida da Engenharia s/n – 1º Andar, sala 4 - Cidade Universitária, Recife-PE, CEP: 50740-600, Tel.: (81) 2126.8588 – e-mail: cepccs@ufpe.br).**

_____

(assinatura do pesquisador)

**ASSENTIMENTO DO(DA) MENOR DE IDADE EM PARTICIPAR COMO VOLUNTÁRIO(A)**

Eu, _____, portador (a) do documento de Identidade _____, abaixo assinado, concordo em participar do estudo **"**Tratamento de granuloma piogênico com laser de Nd:YAG ou cirurgia convencional: um estudo comparativo", como voluntário (a). Fui devidamente informado (a) e esclarecido (a) pelo(a) pesquisador (a) sobre a pesquisa, os procedimentos nela envolvidos, assim como os possíveis riscos e benefícios que podem acontecer com a minha participação. Foi-me garantido que posso desistir de participar a qualquer momento, sem que eu ou meus pais precise pagar nada.

Local e data _____

Assinatura do menor: _____

**Presenciamos a solicitação de consentimento, esclarecimentos sobre a pesquisa e o aceite do voluntário em participar**

NOME: _____

NOME: _____

ASSINATURA:_____

ASSINATURA:_____

# APÊNDICE F - TERMO DE CONSENTIMENTO LIVRE E ESCLARECIDO

***UNIVERSIDADE FEDERAL DE PERNAMBUCO***

***CENTRO DE CIÊNCIAS DA SAÚDE***

***MESTRADO EM ODONTOLOGIA***

## TERMO DE ASSENTIMENTO LIVRE E ESCLARECIDO

(PARA MENORES DE 12 A 18 ANOS - Resolução 466/12)

***OBS: Este Termo de Assentimento para o menor de 12 a 18 anos não elimina a necessidade da elaboração de um Termo de Consentimento Livre e Esclarecido que deve ser assinado pelo responsável ou representante legal do menor.***

Convidamos você _____ após autorização dos seus representantes legais para participar como voluntário (a) da pesquisa **"**Tratamento de granuloma piogênico com laser de Nd:YAG ou cirurgia convencional: um estudo comparativo" , que está sob a responsabilidade do (a) pesquisador (a)Ana Carine Ferraz Rameiro, Av. Prof. Morais Rêgo nº 1235, Cidade Universitária, 1º andar. Fone: (81) 2126-8817/ (81) 9520-5516 (anaferrazrameiro@gmail.com) e está sob a orientação de: Profº Jair Carneiro Leão, Telefone: (81) 2126-8817, e-mail: jleao@ufpe.br.

Caso este Termo de Assentimento contenha informações que não lhe sejam compreensíveis, as dúvidas podem ser tiradas com a pessoa que está lhe entrevistando e apenas ao final, quando todos os esclarecimentos forem dados, caso concorde com a realização do estudo pedimos que rubrique as folhas e assine ao final deste documento, que está em duas vias, uma via lhe será entregue e a outra ficará com o pesquisador responsável.

Caso não concorde, não haverá penalização, bem como será possível retirar o consentimento a qualquer momento, também sem nenhuma penalidade.

**INFORMAÇÕES SOBRE A PESQUISA:**

O(a) Sr. (a) passará por um exame clínico da boca para confirmar a presença e caracterizar a lesão; e a sua boca será fotografada. Será realizado um questionário pré-operatório para obtenção dos dados sócio-demográficos relativos à sua, idade, endereço, etc., e história clínica odontológica.

O(a) Sr. (a) passará por cirurgia para remoção total da lesão utilizando lâmina de bisturi.O procedimento será realizado sob anestesia local prévia e serão realizados todos os cuidados de assepsia e antissepsia.

O(a) Sr.(a) receberá informações e orientações pós-operatórias, bem como uma prescrição de analgésicos em caso de desconforto relativos ao procedimento cirúrgico. No período pós-cirúrgico será realizado um questionário pós-operatório para avaliar resultados clínicos como: presença ou não de infecção e/ou dor pós-operatória, dificuldade de fonação e/ou mastigação, etc. As entrevistas pós-operatórias, assim como o acompanhamento serão realizadas após 1h do procedimento cirúrgico, após 07 e 15 dias, na clínica de estomatologia (odontologia) da Universidade Federal de Pernambuco.

- **RISCOS:** de reações adversas relacionadas ao procedimento cirúrgico, tais como: alergia ao anestésico, complicações hemorrágicas, complicações pós-operatórias, riscos de hematomas, e sofrer constrangimentos durante a anamnese ou durante

o procedimento de coleta dos dados sócio-demográficos, porém o pesquisador tentará minimizá-los através de uso de antialérgicos, corticoides, acompanhamento clínico individual e assistência através das formas de contatos acima citadas.

- **BENEFÍCIOS:** melhoria na estética facial e otimização da higiene oral, poderão ser observados nos voluntários participantes.

**Ressarcimento e indenização:** Nem você e nem seus responsáveis legais pagarão nada para você participar desta pesquisa, também não receberão nenhum pagamento para a sua participação, pois é voluntária. Se houver necessidade, as despesas (deslocamento e alimentação) para a sua participação e de seus pais serão assumidas ou ressarcidas pelos pesquisadores. Fica também garantida indenização em casos de danos, comprovadamente decorrentes da sua participação na pesquisa, conforme decisão judicial ou extra-judicial.

Todas as informações desta pesquisa serão confidenciais e serão divulgadas apenas em eventos ou publicações científicas, não havendo identificação dos voluntários, a não ser entre os responsáveis pelo estudo, sendo assegurado o sigilo sobre a sua participação. Os dados coletados nesta pesquisa (entrevistas e fotos), ficarão armazenados em pastas de arquivo localizadas na clínica de Estomatologia da UFPE e computador pessoal da pesquisadora Ana Carine Ferraz Rameiro, sob a responsabilidade da pesquisadora Ana Carine Ferraz Rameiro e do Orientador Profº Jair Carneiro Leão, no endereço acima informado pelo período de mínimo 5 anos.

Este documento passou pela aprovação do Comitê de Ética em Pesquisa Envolvendo Seres Humanos da UFPE no endereço: **(Avenida da Engenharia s/n – 1º Andar, sala 4 - Cidade Universitária, Recife-PE, CEP: 50740-600, Tel.: (81) 2126.8588 – e-mail: cepccs@ufpe.br).**

_____

(assinatura do pesquisador)

**ASSENTIMENTO DO(DA) MENOR DE IDADE EM PARTICIPAR COMO VOLUNTÁRIO(A)**

Eu, _____, portador (a) do documento de Identidade _____, abaixo assinado, concordo em participar do estudo **"**Tratamento de granuloma piogênico com laser de Nd:YAG ou cirurgia convencional: um estudo comparativo", como voluntário (a). Fui devidamente informado (a) e esclarecido (a) pelo(a) pesquisador (a) sobre a pesquisa, os procedimentos nela envolvidos, assim como os possíveis riscos e benefícios que podem acontecer com a minha participação. Foi-me garantido que posso desistir de participar a qualquer momento, sem que eu ou meus pais precise pagar nada.

Local e data _____

Assinatura do menor: _____

**Presenciamos a solicitação de consentimento, esclarecimentos sobre a pesquisa e o aceite do voluntário em participar**

NOME: _____

NOME: _____

ASSINATURA:_____

ASSINATURA:_____

# APÊNDICE G - TERMO DE CONSENTIMENTO LIVRE E ESCLARECIDO

***UNIVERSIDADE FEDERAL DE PERNAMBUCO***

***CENTRO DE CIÊNCIAS DA SAÚDE***

***MESTRADO EM ODONTOLOGIA***

**TERMO DE CONSENTIMENTO LIVRE E ESCLARECIDO**

(PARA RESPONSÁVEL LEGALPELO MENOR DE 18 ANOS - Resolução 466/12)

Solicitamos a sua autorização para convidar o (a) seu/sua filho (a)_____

para participar, como voluntário (a), da pesquisa **"**Tratamento de granuloma piogênico com laser de Nd:YAG ou cirurgia convencional: um estudo comparativo" , que está sob a responsabilidade do (a) pesquisador (a)Ana Carine Ferraz Rameiro, Av. Prof. Morais Rêgo nº 1235, Cidade Universitária, 1º andar. Fone: (81) 2126-8817/ (81) 9520-5516 (anaferrazrameiro@gmail.com) e está sob a orientação de: Profº Jair Carneiro Leão, Telefone: (81) 2126-8817, e-mail: jleao@ufpe.br.

Caso este Termo de Consentimento contenha informações que não lhe sejam compreensíveis, as dúvidas podem ser tiradas com a pessoa que está lhe entrevistando e apenas ao final, quando todos os esclarecimentos forem dados, caso concorde com a realização do estudo pedimos que rubrique as folhas e assine ao final deste documento, que está em duas vias, uma via lhe será entregue e a outra ficará com o pesquisador responsável.

Caso não concorde, não haverá penalização, bem como será possível retirar o consentimento a qualquer momento, também sem nenhuma penalidade.

**INFORMAÇÕES SOBRE A PESQUISA:**

O menor passará por um exame clínico da boca para confirmar a presença e caracterizar a lesão; e a sua boca será fotografada. Será realizado um questionário pré-operatório para obtenção dos dados sócio-demográficos relativos à sua, idade, endereço, etc., e história clínica odontológica.

O menor passará por cirurgia para remoção total da lesão utilizando laser. O procedimento será realizado sob anestesia local prévia e serão realizados todos os cuidados de assepsia e antissepsia.

O menor, assim como o senhor responsável, receberão informações e orientações pós-operatórias, bem como uma prescrição de analgésicos em caso de desconforto relativos ao procedimento cirúrgico. No período pós-cirúrgico será realizado um questionário pós-operatório para avaliar resultados clínicos como: presença ou não de infecção e/ou dor pós-operatória, dificuldade de fonação e/ou mastigação, etc. As entrevistas pós-operatórias, assim como o acompanhamento serão realizadas após 1h do procedimento cirúrgico, após 07 e 15 dias, na clínica de estomatologia (odontologia) da Universidade Federal de Pernambuco.

- **RISCOS:** de reações adversas relacionadas ao procedimento cirúrgico, tais como: alergia ao anestésico, complicações hemorrágicas, complicações pós-operatórias, riscos de hematomas, e sofrer constrangimentos durante a anamnese ou durante

o procedimento de coleta dos dados sócio-demográficos, porém o pesquisador tentará minimizá-los através de uso de antialérgicos, corticoides, acompanhamento clínico individual e assistência através das formas de contatos acima citadas.

- **BENEFÍCIOS:** melhoria na estética facial e otimização da higiene oral, poderão ser observados nos voluntários participantes.

**Ressarcimento e indenização:** Nada lhe será pago e nem será cobrado para participar desta pesquisa, pois a aceitação é voluntária, mas fica também garantida a indenização em casos de danos, comprovadamente decorrentes da participação na pesquisa, conforme decisão judicial ou extra-judicial. Se houver necessidade, as despesas para a sua participação serão assumidas pelos pesquisadores (ressarcimento de transporte e alimentação).

Todas as informações desta pesquisa serão confidenciais e serão divulgadas apenas em eventos ou publicações científicas, não havendo identificação dos voluntários, a não ser entre os responsáveis pelo estudo, sendo assegurado o sigilo sobre a sua participação. Os dados coletados nesta pesquisa (entrevistas e fotos), ficarão armazenados em pastas de arquivo localizadas na clínica de Estomatologia da UFPE e computador pessoal da pesquisadora Ana Carine Ferraz Rameiro, sob a responsabilidade da pesquisadora Ana Carine Ferraz Rameiro e do Orientador Profº Jair Carneiro Leão, no endereço acima informado pelo período de mínimo 5 anos.

Em caso de dúvidas relacionadas aos aspectos éticos deste estudo, você poderá consultar o Comitê de Ética em Pesquisa Envolvendo Seres Humanos da UFPE no endereço: **(Avenida da Engenharia s/n – 1º Andar, sala 4 - Cidade Universitária, Recife-PE, CEP: 50740-600, Tel.: (81) 2126.8588 – e-mail: cepccs@ufpe.br).**

_____

(assinatura do pesquisador)

**CONSENTIMENTO DO RESPONSÁVEL PARA A PARTICIPAÇÃO DO/A VOLUNTÁRIO**

Eu, _____, CPF _____, abaixo assinado, responsável por _____, autorizo a sua participação no estudo **"**Tratamento de granuloma piogênico com laser de Nd:YAG ou cirurgia convencional: um estudo comparativo", como voluntário (a). Fui devidamente informado (a) e esclarecido (a) pelo(a) pesquisador (a) sobre a pesquisa, os procedimentos nela envolvidos, assim como os possíveis riscos e benefícios decorrentes de minha participação. Foi-me garantido que posso retirar o meu consentimento a qualquer momento, sem que isto leve a qualquer penalidade (ou interrupção de meu acompanhamento/ assistência/tratamento).

Local e data _____

Assinatura do participante: _____

**Presenciamos a solicitação de consentimento, esclarecimentos sobre a pesquisa e o aceite do voluntário em participar**

NOME: _____ NOME: _____

ASSINATURA:_____ ASSINATURA:_____

# APÊNDICE H - TERMO DE CONSENTIMENTO LIVRE E ESCLARECIDO

***UNIVERSIDADE FEDERAL DE PERNAMBUCO***

***CENTRO DE CIÊNCIAS DA SAÚDE***

***MESTRADO EM ODONTOLOGIA***

**TERMO DE CONSENTIMENTO LIVRE E ESCLARECIDO**

(PARA RESPONSÁVEL LEGALPELO MENOR DE 18 ANOS - Resolução 466/12)

Solicitamos a sua autorização para convidar o (a) seu/sua filho (a)_____

para participar, como voluntário (a), da pesquisa **"**Tratamento de granuloma piogênico com laser de Nd:YAG ou cirurgia convencional: um estudo comparativo" , que está sob a responsabilidade do (a) pesquisador (a)Ana Carine Ferraz Rameiro, Av. Prof. Morais Rêgo nº 1235, Cidade Universitária, 1º andar. Fone: (81) 2126-8817/ (81) 9520-5516 (anaferrazrameiro@gmail.com) e está sob a orientação de: Profº Jair Carneiro Leão, Telefone: (81) 2126-8817, e-mail: jleao@ufpe.br.

Caso este Termo de Consentimento contenha informações que não lhe sejam compreensíveis, as dúvidas podem ser tiradas com a pessoa que está lhe entrevistando e apenas ao final, quando todos os esclarecimentos forem dados, caso concorde com a realização do estudo pedimos que rubrique as folhas e assine ao final deste documento, que está em duas vias, uma via lhe será entregue e a outra ficará com o pesquisador responsável.

Caso não concorde, não haverá penalização, bem como será possível retirar o consentimento a qualquer momento, também sem nenhuma penalidade.

**INFORMAÇÕES SOBRE A PESQUISA:**

O menor passará por um exame clínico da boca para confirmar a presença e caracterizar a lesão; e a sua boca será fotografada. Será realizado um questionário pré-operatório para obtenção dos dados sócio-demográficos relativos à sua, idade, endereço, etc., e história clínica odontológica.

O menor passará por cirurgia para remoção total da lesão utilizando lâmina de bisturi. O procedimento será realizado sob anestesia local prévia e serão realizados todos os cuidados de assepsia e antissepsia.

O menor, assim como o senhor responsável, receberão informações e orientações pós-operatórias, bem como uma prescrição de analgésicos em caso de desconforto relativos ao procedimento cirúrgico. No período pós-cirúrgico será realizado um questionário pós-operatório para avaliar resultados clínicos como: presença ou não de infecção e/ou dor pós-operatória, dificuldade de fonação e/ou mastigação, etc. As entrevistas pós-operatórias, assim como o acompanhamento serão realizadas após 1h do procedimento cirúrgico, após 07 e 15 dias, na clínica de estomatologia (odontologia) da Universidade Federal de Pernambuco.

- **RISCOS:** de reações adversas relacionadas ao procedimento cirúrgico, tais como: alergia ao anestésico, complicações hemorrágicas, complicações pós-operatórias, riscos de hematomas, e sofrer constrangimentos durante a anamnese ou durante o procedimento de coleta dos dados sócio-demográficos, porém o pesquisador tentará minimizá-los através de uso de antialérgicos, corticoides, acompanhamento clínico individual e assistência através das formas de contatos acima citadas.

- **BENEFÍCIOS:** melhoria na estética facial e otimização da higiene oral, poderão ser observados nos voluntários participantes.

**Ressarcimento e indenização:** Nada lhe será pago e nem será cobrado para participar desta pesquisa, pois a aceitação é voluntária, mas fica também garantida a indenização em casos de danos, comprovadamente decorrentes da participação na pesquisa, conforme decisão judicial ou extra-judicial. Se houver necessidade, as despesas para a sua participação serão assumidas pelos pesquisadores (ressarcimento de transporte e alimentação).

Todas as informações desta pesquisa serão confidenciais e serão divulgadas apenas em eventos ou publicações científicas, não havendo identificação dos voluntários, a não ser entre os responsáveis pelo estudo, sendo assegurado o sigilo sobre a sua participação. Os dados coletados nesta pesquisa (entrevistas e fotos), ficarão armazenados em pastas de arquivo localizadas na clínica de Estomatologia da UFPE e computador pessoal da pesquisadora Ana Carine Ferraz Rameiro, sob a responsabilidade da pesquisadora Ana Carine Ferraz Rameiro e do Orientador Profº Jair Carneiro Leão, no endereço acima informado pelo período de mínimo 5 anos.

Em caso de dúvidas relacionadas aos aspectos éticos deste estudo, você poderá consultar o Comitê de Ética em Pesquisa Envolvendo Seres Humanos da UFPE no endereço: **(Avenida da Engenharia s/n – 1º Andar, sala 4 - Cidade Universitária, Recife-PE, CEP: 50740-600, Tel.: (81) 2126.8588 – e-mail: cepccs@ufpe.br).**

_____

(assinatura do pesquisador)

**CONSENTIMENTO DO RESPONSÁVEL PARA A PARTICIPAÇÃO DO/A VOLUNTÁRIO**

Eu, _____, CPF _____, abaixo assinado, responsável por _____, autorizo a sua participação no estudo **"**Tratamento de granuloma piogênico com laser de Nd:YAG ou cirurgia convencional: um estudo comparativo", como voluntário (a). Fui devidamente informado (a) e esclarecido (a) pelo(a) pesquisador (a) sobre a pesquisa, os procedimentos nela envolvidos, assim como os possíveis riscos e benefícios decorrentes de minha participação. Foi-me garantido que posso retirar o meu consentimento a qualquer momento, sem que isto leve a qualquer penalidade (ou interrupção de meu acompanhamento/ assistência/tratamento).

Local e data _____

Assinatura do participante: _____

**Presenciamos a solicitação de consentimento, esclarecimentos sobre a pesquisa e o aceite do voluntário em participar**

NOME: _____

NOME: _____

ASSINATURA:_____

ASSINATURA:_____

# ANEXOS

## ANEXO A – Parecer do Comitê de Ética em Pesquisa da UFPE

Comitê de Ética em Pesquisa Envolvendo Seres Humanos CEP-CCS-UFPE

UNIVERSIDADE FEDERAL DE PERNAMBUCO CENTRO DE CIÊNCIAS DA SAÚDE / UFPE-

Plataforma Brasil

### PARECER CONSUBSTANCIADO DO CEP

**DADOS DO PROJETO DE PESQUISA**

**Título da Pesquisa:** Tratamento de granuloma piogênico com laser Nd:YAG e cirurgia convencional: um estudo comparativo.

**Pesquisador:** Ana Carine Ferraz Rameiro

**Área Temática:**

**Versão:** 2

**CAAE:** 52240515.1.0000.5208

**Instituição Proponente:** CENTRO DE CIÊNCIAS DA SAÚDE

**Patrocinador Principal:** Financiamento Próprio

**DADOS DA NOTIFICAÇÃO**

**Tipo de Notificação:**

**Detalhe:**

**Justificativa:** Envio de relatório final

**Data do Envio:** 11/01/2017

**Situação da Notificação:** Parecer Consubstanciado Emitido

**DADOS DO PARECER**

**Número do Parecer:** 1.895.980

**Apresentação da Notificação:**

A notificação foi apresentada para avaliação do relatório final da pesquisa.

**Objetivo da Notificação:**

O pesquisador solicitou a aprovação do relatório final da pesquisa.

**Avaliação dos Riscos e Benefícios:**

O TCLE foi apresentado no projeto inicial com Riscos e Benefícios e devidamente utilizados pelo pesquisador.

**Endereço:** Av. da Engenharia s/nº - 1º andar, sala 4, Prédio do CCS
**Bairro:** Cidade Universitária **CEP:** 50.740-600
**UF:** PE **Município:** RECIFE
**Telefone:** (81)2126-8588 **E-mail:** cepccs@ufpe.br

Comitê de Ética em Pesquisa Envolvendo Seres Humanos CEP-CCS-UFPE

UNIVERSIDADE FEDERAL DE PERNAMBUCO CENTRO DE CIÊNCIAS DA SAÚDE / UFPE-

Plataforma Brasil

Continuação do Parecer: 1.895.960

**Comentários e Considerações sobre a Notificação:**

A notificação foi apresentada com o relatório e a mesma está adequada, sendo que o (s) membro (os) da pesquisa ter(em) participado (s) e foram indicados resultados e conclusão.

**Considerações sobre os Termos de apresentação obrigatória:**

Os termos foram considerados adequados.

**Recomendações:**

S/recomendação.

**Conclusões ou Pendências e Lista de Inadequações:**

Aprovado.

**Considerações Finais a critério do CEP:**

O Relatório Final foi analisado e APROVADO pelo colegiado do CEP.

**Este parecer foi elaborado baseado nos documentos abaixo relacionados:**

| Tipo Documento | Arquivo | Postagem | Autor | Situação |
|---|---|---|---|---|
| Envio de Relatório Final | RELATORIOFINALCOMITEASSINADO.pdf | 11/01/2017 16:59:35 | Ana Carine Ferraz Rameiro | Aceito |

**Situação do Parecer:**

Aprovado

**Necessita Apreciação da CONEP:**

Não

RECIFE, 23 de Janeiro de 2017

**Assinado por:**
**LUCIANO TAVARES MONTENEGRO**
**(Coordenador)**

**Endereço:** Av. da Engenharia s/nº - 1º andar, sala 4, Prédio do CCS
**Bairro:** Cidade Universitária **CEP:** 50.740-600
**UF:** PE **Município:** RECIFE
**Telefone:** (81)2126-8588 **E-mail:** cepccs@ufpe.br

**ANEXO B – Normas de submissão do artigo científico**

# Clinical Oral Investigations

Editor-in-Chief: Matthias Hannig
ISSN: 1432-6981 (print version)
ISSN: 1436-3771 (electronic version)
Journal no. 784

Instructions for Authors
TYPES OF PAPERS

Papers may be submitted for the following sections:

Original articles
Invited reviews
Short communications
Letters to the editor

It is the general policy of this journal not to accept case reports and pilot studies.
EDITORIAL PROCEDURE

If you have any questions please contact:

Prof. Dr. G. Schmalz
University of Regensburg
Department of Conservative Dentistry and Periodontology
Franz-Josef-Strauß-Allee 11
93053 Regensburg
Germany
e-mail: gottfried.schmalz@klinik.uni-regensburg.de
Tel.: +49 941 9446024,
Fax: +49 941 9446025

## MANUSCRIPT SUBMISSION

Manuscript Submission
Submission of a manuscript implies: that the work described has not been published before; that it is not under consideration for publication anywhere else; that its publication has been approved by all co-authors, if any, as well as by the responsible authorities – tacitly or explicitly – at the institute where the work has been carried out. The publisher will not be held legally responsible should there be any claims for compensation.

Permissions
Authors wishing to include figures, tables, or text passages that have already been published elsewhere are required to obtain permission from the copyright owner(s) for both the print and online format and to include evidence that such permission has been granted when submitting their papers. Any material received without such evidence will be assumed to originate from the authors.
Online Submission
Please follow the hyperlink “Submit online” on the right and upload all of your manuscript files following the instructions given on the screen.
Further Useful Information
please follow the link below
Further Useful Information

The Springer Author Academy is a set of comprehensive online training pages mainly geared towards first-time authors. At this point, more than 50 pages offer advice to authors on how to write and publish a journal article.

- Springer Author Academy

**TITLE PAGE**
The title page should include:
The name(s) of the author(s)
A concise and informative title
The affiliation(s) and address(es) of the author(s)
The e-mail address, telephone and fax numbers of the corresponding author
Abstract
Please provide a structured abstract of 150 to 250 words which should be divided into the following sections:

Objectives (stating the main purposes and research question)
Materials and Methods
Results
Conclusions
Clinical Relevance

These headings must appear in the abstract.
Keywords
Please provide 4 to 6 keywords which can be used for indexing purposes.

**TEXT**

Text Formatting
Manuscripts should be submitted in Word.
Use a normal, plain font (e.g., 10-point Times Roman) for text.
Use italics for emphasis.
Use the automatic page numbering function to number the pages.
Do not use field functions.
Use tab stops or other commands for indents, not the space bar.
Use the table function, not spreadsheets, to make tables.
Use the equation editor or MathType for equations.

Save your file in docx format (Word 2007 or higher) or doc format (older Word versions).

Manuscripts with mathematical content can also be submitted in LaTeX.
LaTeX macro package (zip, 182 kB)

**Headings**
Please use no more than three levels of displayed headings.

**Abbreviations**
Abbreviations should be defined at first mention and used consistently thereafter.

**Footnotes**
Footnotes can be used to give additional information, which may include the citation of a reference included in the reference list. They should not consist solely of a reference citation, and they should never include the bibliographic details of a reference. They should also not contain any figures or tables.

Footnotes to the text are numbered consecutively; those to tables should be indicated by superscript lower-case letters (or asterisks for significance values and other statistical data). Footnotes to the title or the authors of the article are not given reference symbols.

Always use footnotes instead of endnotes.

**Acknowledgments**
Acknowledgments of people, grants, funds, etc. should be placed in a separate section on the title page. The names of funding organizations should be written in full.

## REFERENCES

Citation
Reference citations in the text should be identified by numbers in square brackets. Some examples:

1. Negotiation research spans many disciplines [3].

2. This result was later contradicted by Becker and Seligman [5].

3. This effect has been widely studied [1-3, 7].

**Reference list:**

The list of references should only include works that are cited in the text and that have been published or accepted for publication. Personal communications and unpublished works should only be mentioned in the text. Do not use footnotes or endnotes as a substitute for a reference list.

The entries in the list should be numbered consecutively.

Journal article Gamelin FX, Baquet G, Berthoin S, Thevenet D, Nourry C, Nottin S, Bosquet L (2009) Effect of high intensity intermittent training on heart rate variability in prepubescent children. Eur J Appl Physiol 105:731-738. doi: 10.1007/s00421-008-0955-8 Ideally, the names of all authors should be provided, but the usage of “et al” in long author lists will also be accepted: Smith J, Jones M Jr, Houghton L et al (1999) Future of health insurance. N Engl J Med 965:325–329

Article by DOI Slifka MK, Whitton JL (2000) Clinical implications of dysregulated cytokine production. J Mol Med. doi:10.1007/s001090000086

Book South J, Blass B (2001) The future of modern genomics. Blackwell, London

Book chapter Brown B, Aaron M (2001) The politics of nature. In: Smith J (ed) The rise of modern genomics, 3rd edn. Wiley, New York, pp 230-257

Online document Cartwright J (2007) Big stars have weather too. IOP Publishing PhysicsWeb. http://physicsweb.org/articles/news/11/6/16/1. Accessed 26 June 2007

Dissertation Trent JW (1975) Experimental acute renal failure. Dissertation, University of California

Always use the standard abbreviation of a journal’s name according to the ISSN List of Title Word Abbreviations, see

ISSN.org LTWA

If you are unsure, please use the full journal title.

For authors using EndNote, Springer provides an output style that supports the formatting of in-text citations and reference list.

EndNote style (zip, 2 kB)

Authors preparing their manuscript in LaTeX can use the bibtex file spbasic.bst which is included in Springer’s LaTeX macro package.

TABLES

All tables are to be numbered using Arabic numerals.

Tables should always be cited in text in consecutive numerical order.

For each table, please supply a table caption (title) explaining the components of the table.

Identify any previously published material by giving the original source in the form of a reference at the end of the table caption.

Footnotes to tables should be indicated by superscript lower-case letters (or asterisks for significance values and other statistical data) and included beneath the table body.

**ARTWORK AND ILLUSTRATIONS GUIDELINES**

Electronic Figure Submission

Supply all figures electronically.

Indicate what graphics program was used to create the artwork.

For vector graphics, the preferred format is EPS; for halftones, please use TIFF format. MSOffice files are also acceptable.

Vector graphics containing fonts must have the fonts embedded in the files.

Name your figure files with "Fig" and the figure number, e.g., Fig1.eps.

Line Art

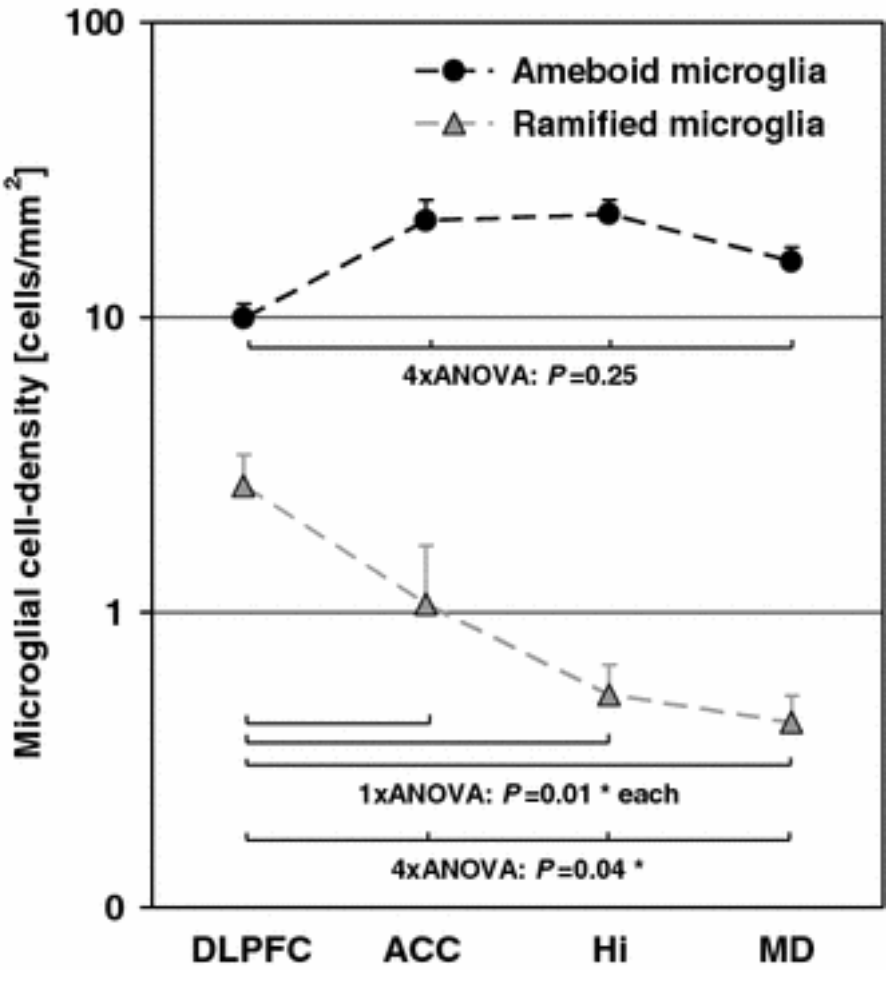


Definition: Black and white graphic with no shading.

Do not use faint lines and/or lettering and check that all lines and lettering within the figures are legible at final size.

All lines should be at least 0.1 mm (0.3 pt) wide.

Scanned line drawings and line drawings in bitmap format should have a minimum resolution of 1200 dpi.

Vector graphics containing fonts must have the fonts embedded in the files.

Halftone Art

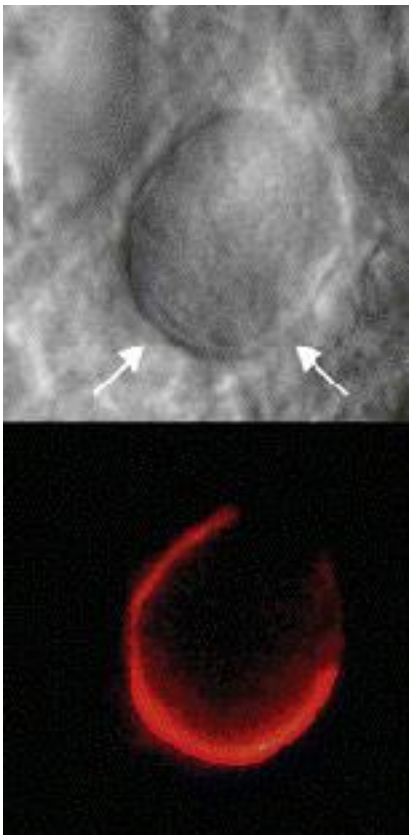

Definition: Photographs, drawings, or paintings with fine shading, etc.
If any magnification is used in the photographs, indicate this by using scale bars within the figures themselves.
Halftones should have a minimum resolution of 300 dpi.

Combination Art




Definition: a combination of halftone and line art, e.g., halftones containing line drawing, extensive lettering, color diagrams, etc.
Combination artwork should have a minimum resolution of 600 dpi.

Color Art

Color art is free of charge for online publication.

If black and white will be shown in the print version, make sure that the main information will still be visible. Many colors are not distinguishable from one another when converted to black and white. A simple way to check this is to make a xerographic copy to see if the necessary distinctions between the different colors are still apparent.

If the figures will be printed in black and white, do not refer to color in the captions.

Color illustrations should be submitted as RGB (8 bits per channel).

Figure Lettering

To add lettering, it is best to use Helvetica or Arial (sans serif fonts).

Keep lettering consistently sized throughout your final-sized artwork, usually about 2–3 mm (8–12 pt).

Variance of type size within an illustration should be minimal, e.g., do not use 8-pt type on an axis and 20-pt type for the axis label.

Avoid effects such as shading, outline letters, etc.

Do not include titles or captions within your illustrations.

Figure Numbering

All figures are to be numbered using Arabic numerals.

Figures should always be cited in text in consecutive numerical order.

Figure parts should be denoted by lowercase letters (a, b, c, etc.).

If an appendix appears in your article and it contains one or more figures, continue the consecutive numbering of the main text. Do not number the appendix figures, "A1, A2, A3, etc." Figures in online appendices (Electronic Supplementary Material) should, however, be numbered separately.

Figure Captions

Each figure should have a concise caption describing accurately what the figure depicts. Include the captions in the text file of the manuscript, not in the figure file.

Figure captions begin with the term Fig. in bold type, followed by the figure number, also in bold type.

No punctuation is to be included after the number, nor is any punctuation to be placed at the end of the caption.

Identify all elements found in the figure in the figure caption; and use boxes, circles, etc., as coordinate points in graphs.

Identify previously published material by giving the original source in the form of a reference citation at the end of the figure caption.

Figure Placement and Size

Figures should be submitted separately from the text, if possible.

When preparing your figures, size figures to fit in the column width.

For most journals the figures should be 39 mm, 84 mm, 129 mm, or 174 mm wide and not higher than 234 mm.

For books and book-sized journals, the figures should be 80 mm or 122 mm wide and not higher than 198 mm.

Permissions

If you include figures that have already been published elsewhere, you must obtain permission from the copyright owner(s) for both the print and online format. Please

be aware that some publishers do not grant electronic rights for free and that Springer will not be able to refund any costs that may have occurred to receive these permissions. In such cases, material from other sources should be used.

Accessibility

In order to give people of all abilities and disabilities access to the content of your figures, please make sure that

- All figures have descriptive captions (blind users could then use a text-to-speech software or a text-to-Braille hardware)
- Patterns are used instead of or in addition to colors for conveying information (colorblind users would then be able to distinguish the visual elements)
- Any figure lettering has a contrast ratio of at least 4.5:1